Aus der Normal-Anatomischen Anstalt der Universität Basel
Vorsteher: Prof. Dr. Eugen Ludwig

Bildung und Wachstum der Zahnwurzeln bei der Katze

Inaugural-Dissertation

zur

Erlangung der Doktorwürde der medizinischen Fakultät
der Universität Basel

vorgelegt von

Herbert Springfeld

von Basel
(Basel-Stadt)

Basel — Verlag von S. Karger — 1939

Aus der Normal-Anatomischen Anstalt der Universität Basel
Vorsteher: Prof. Dr. Eugen Ludwig

Bildung und Wachstum der Zahnwurzeln bei der Katze

Inaugural-Dissertation

zur

Erlangung der Doktorwürde der medizinischen Fakultät
der Universität Basel

vorgelegt von

Herbert Springfeld

von Basel
(Basel-Stadt)

Basel — Verlag von S. Karger — 1939

Von der medizinischen Fakultät Basel genehmigt auf Antrag von
Professor Dr. E. Ludwig

Promotion am 14. März 1938

R. UNIV.
BIBLIOTHEEK
LEIDEN

Sonderdruck aus Biomorphosis, Vol. I, Fasc. 6

Aus der Normal-Anatomischen Anstalt der Universität Basel.
Vorsteher: Prof. Eugen Ludwig.

Bildung und Wachstum der Zahnwurzeln bei der Katze mit besonderer Berücksichtigung der Entwicklung von akzessorischen Zugängen zum Pulparaum und der Entstehung eines atypischen (geflechtartigen) Dentins.

Von HERBERT SPRINGFELD.

Dass das *Foramen apicis dentis* bezw. *radicis* nicht unter allen Umständen der einzige und gleichzeitig ein einheitlicher Zugang zum Pulparaum der Zähne ist, war nach *Lehner* und *Plenk* schon *Carabelli* (1844) bekannt. Nach diesem scheinen perforierende Nebenkanäle an Zahnwurzeln erst wieder von *Salter* (1877) beobachtet worden zu sein. *Koelliker* beschreibt noch in der durch *v. Ebner* veranstalteten Ausgabe seines Handbuches (1902), ausschliesslich an den Zähnen älterer Individuen, mehrfache Kanäle im Zement der Wurzelspitze und bildet sie ab. Er spricht von *Havers'schen Kanälen des Zements* und sagt ausdrücklich, sie endeten blind. Er zitiert jedoch *Salter* als einen Autor, der die Perforationen nicht nur das Zement, sondern auch das Dentin durchsetzen und sich in den Wurzelkanal öffnen sah. Schon 1880 beschrieb indessen *Aguilhon de Sarran* Gefässkanäle, die zwei bis drei Millimeter oberhalb der Wurzelspitze gelegen, in der Zahl von acht bis zehn auf jeder Seite, von der Wurzelhaut durch das Zement und das Dentin bis in die Pulpa vordringen. Seither sind die Pulpaverzweigungen im Wurzelkanal den französischen Odontologen und Anatomen unter dem Namen der „*Canaux d'Aguilhon de Sarran*“

bekannt. Dieser Autor fand im Verlaufe seiner Untersuchungen, vielleicht als erster, auch einen einzigen Kanal im oberen Wurzeldrittel, der ihm aber pathologisch zu sein schien. Leider gibt er nicht genau an, welche Zähne er untersucht hat; er spricht nur vom Menschen und von Säugetieren. Auch seine Angaben über die Lokalisation der Gänge „ad peripheriam' scheinen uns nicht eindeutig.

Einen grossen Fortschritt brachte dann die Arbeit von *P. Preiswerk* über die Verzweigungen der Pulparäume in den Zahnwurzeln, indem er 1901 Korrosionspräparate mit *Wood*'schem Metall vorlegte. Seit seiner Mitteilung sind die genannten Bildungen vielfach wieder untersucht und besprochen worden. Zu ihrer Existenz haben sich u. a. *Fischer* (1907, 1912, 1923), *Hess* (1917, 1919), *Moral* (1914), *Zürcher* (1922), *R. Schwarz* (1925), *Keller* (1928) und *Adrion* (1932) in positivem Sinne geäussert, während hauptsächlich *Feiler* (1925), *Rottenbiller* (1919) und *Djerassi* (1922) jene Verzweigungen und Netze entweder als seltene Vorkommnisse oder geradezu als Kunstprodukte betrachten. *Feiler* und *Djerassi* anerkennen nicht einmal die Beweiskraft von Schnittpräparaten und beurteilen die in ihnen zutage tretenden Verzweigungen des Pulparaumes als durch Knickungen und Biegungen des Wurzelkanals oder durch Faltenbildungen in seiner Wand vorgetäuscht. *Adrion* lässt diesen Einwand für einzelne Schnitte gelten, nicht aber für lückenlose Serien; er ist von der Existenz der Gänge überzeugt. Weitere Autoren, die sich mit den Verzweigungen des Wurzelkanals beschäftigt haben, finden sich in *v. Möllendorff's* Handbuch der mikroskopischen Anatomie des Menschen, Band V/3 durch *Lehner* und *Plenk* zitiert.

R. Schwarz widerlegt die Ansicht von *Rottenbiller*, dass die genannten Formationen durch unsere Kultur bedingt oder gar Rassenmerkmale seien. Denn er erbringt den Nachweis, dass apikale, im Dentin liegende Verzweigungen des Wurzelkanals sowie im Dentin gelegene Markkanäle und endlich Querbrücken mehrfacher Wurzelkanäle und Inselbildungen innerhalb des Dentins auch bei primitiven Völkern (Melanesiern) vorkommen.

Preiswerk und *Hess* sehen in den Verzweigungen des Wurzelkanals normale Entwicklungsprodukte, obschon sie ihre Existenz an jugendlichen Zähnen nicht beobachten konnten. *Fischer* nimmt an, dass bei ihrer Bildung auch pathologische Prozesse im Spiele sein könnten. *Greve* (1926) unterscheidet zwischen Neben- oder

Markkanälen, die von der Pulpa durch das Dentin an die Aussenfläche der Wurzeln treten, und Endverzweigungen der Pulpa, die ausschliesslich im Zement gelegen sind. Die letzteren betrachtet er als Abnormitäten der Wurzelspitze, bringt sie in Verbindung mit dem Vorkommen von sekundärem Zement mit *Havers*'schen Kanälen, und hält sie auf keinen Fall für während der Dentinbildung entstandene Gebilde. Auch *Greve* vermisst die Kanäle an jugendlichen Zähnen. *Weski* und *Contreras* (1924) lassen dagegen die Ramifikationen im apikalen Wurzeldrittel mit der Entwicklung des Zahnes primär entstehen. Nach ihnen soll die Epithelscheide um die Nerven und Gefässe herumwachsen. Eigene Untersuchungen über diese Frage scheinen beide Autoren jedoch nicht angestellt zu haben.

Den letztgenannten Autoren sind an einem menschlichen Milchmolaren Perforationen an der Bifurkation aufgefallen, die sie *Pulpaperiodontalfisteln* nennen. Sie erklären die Bildung damit, dass bei der Entwicklung der Bifurkation die Umbiegung und Vereinigung der einander zugekehrten freien Ränder der Epithelsporne unterbleibe, sich also am Pulpaboden der Krone primär ein Epitheldefekt etabliere und, da in seinem Bereiche keine Dentinbildung eintrete, zu einer dauernden Kommunikation der Pulpa mit dem Periodontium führe. *O. Müller* (1925) und *Sicher* (1936) haben die klinische Bedeutung dieser Kanäle näher beleuchtet.

Münch (1929) zeigte am Zahnkeim der Katze, an der Bifurkationsstelle, in spongiösem Dentin „schlauchförmige Hohlräume"; durchgehende Perforationen beschreibt er nicht, noch vermochte er die Entstehung der Schläuche in Ermangelung eines umfangreicheren Materials restlos aufzuklären. Er stellt sie zu den „Resorptionserscheinungen am Dentin" und zieht dabei *Euler*'s idiopathische Wurzelhautwucherung zum Vergleiche heran. Er nimmt an, dass die Hohlräume sekundär entstehen und während des weiteren Wachstums der Zähne mit Zement ausgekleidet werden.

Orban und *Müller* (1929) haben mit Hilfe von graphischen Rekonstruktionen die Entwicklung der Bifurkation an Molaren von 5—20 Tage alten Ratten untersucht. Sie schildern den Vorgang folgendermassen. Die Umrisse der Wurzeln werden zuerst durch exzentrisch-expansives Wachtstum der Keime vorgezeichnet. Während dieses Wachtstums verharren bestimmte Partien der Epithelscheide relativ fix in ihrer ursprünglichen Lage. So entstehen horizontal gerichtete Epithelfortsätze, die sich dann bis zur gegen-

seitigen Vereinigung verlängern. Durch diesen Vorgang wird die Lage der Bifurkation sowie die Zahl und die Anordnung der Wurzeln bestimmt.

Die jüngste mir bekannt gewordene Arbeit, die sich mit den Seitenkanälen befasst, stammt von *Sicher* (1936). Dieser Autor teilt die Kanäle (abgesehen von den Querverbindungen zweier in derselben Wurzel gelegenen wahren Wurzelkanäle) in zwei Gruppen ein: 1. die *apikalen Verzweigungen des Hauptkanals*, die ringsum und in ihrer ganzen Länge von Zement begrenzt sind und 2. die *Markkanäle*, d. h. Verzweigungen des Hauptkanals, die durch Dentin hindurch führen, gleichgültig ob sie in der Nähe der Wurzelspitze oder weitab davon gelegen sind. Die von *Weski* beschriebene Pulpaperiodontalfistel stellt *Sicher* somit zu den Markkanälen. Die Quer- und Schrägverbindungen von zwei in einer Wurzel gelegenen Hauptkanälen erklärt er damit, dass bei der Verwachsung der beiden einander gegenüberliegenden Wände des primär einheitlichen Wurzelkanals durch die fortschreitende Dentinapposition quer verlaufende Gefässe oder Nerven diese Verwachsung verhinderten. Ein Teil der apikalen Verzweigungen entsteht nach seiner Ansicht durch Zementappositionen um Gefässe und Nerven herum, die das ursprünglich einheitliche Foramen apicis dentis aufteilen, so dass kürzere Zweigkanäle entstehen, die ausschliesslich im Zement liegen. Die das Dentin durchsetzenden Nebenkanäle betrachtet *Sicher* ebenso wie *Weski* als Hemmungsbildungen, entstanden durch Defekte in der Epithelscheide. Ueber eigene entwicklungsgeschichtliche Untersuchungen berichtet *Sicher* in der zitierten Arbeit nicht.

Die hier angeführten Untersuchungen früherer Autoren zeigen also vor allen Dingen, dass unter normalen Verhältnissen beim Menschen auch ausser dem klassischen Foramen apicis dentis bezw. radicis weitere Zugänge zum Pulparaum bestehen können und zwar einerseits durch die Bifurkation mehrwurzliger Zähne hindurch bis in die Kronenpulpa und andererseits von der Aussenfläche der Wurzeln zum Canalis radicis. Für die zweite Gruppe ergibt sich aus der Literatur, dass die Oeffnungen der ganzen Wurzel entlang bis in die unmittelbare Nähe der Spitze auftreten können. Dabei sind die Kanäle im Bereich des Apex offenbar besonders häufig und zahlreich und liegen hier in ihrer ganzen Länge im Zement (apikale Verzweigungen). Mehr okklusal, bis in die Bifurkation hinauf, durchbohren sie dagegen stets auch das Dentin (Mark-

kanäle). Auf eine genauere Lokalisation der radikulären Markkanäle in bezug auf die mesiale, bukkale, distale oder linguale Peripherie der Wurzel ist indessen scheinbar nur von *Aguilhon de Sarran* geachtet worden, dessen Angaben uns aber leider keine klare Vorstellung vermitteln.

Bis auf den heutigen Tag scheint eine gewisse Verwirrung insofern zu bestehen, als „Gefässkanäle" und „Verzweigungen des Wurzelkanals" z. B. von *Lehner* und *Plenk* nicht unter denselben Begriff gefasst werden. Speziell die Gefässkanäle im Zement der Wurzelspitze werden seit *Kölliker* vielfach als *Havers*'sche Kanäle des Zementes betrachtet und dabei wird übersehen, dass die in ihnen enthaltenen Gefässe auch die Pulpa versorgen, was übrigens schon *Salter* bekannt war und worauf *Aguilhon de Sarran* ganz besonders hingewiesen hat. Sie scheinen uns daher eher den *Volkmann*'schen perforierenden Kanälen oder den Foramina nutricia der Knochen nahe zu stehen.

Es fehlt bisher an systematischen Untersuchungen an einem genügend umfangreichen embryologischen Material zur Aufklärung der Entwicklungsgeschichte der in Rede stehenden Bildungen. Die Vorstellungen, die sich gewisse Autoren (z. B. *Weski* und *Contreras, Sicher)* über die Genese der Kanäle gemacht haben, können richtig sein, sie bedürfen aber unbedingt der Bestätigung am Objekte selbst.

Aufmerksam wurden wir auf die Seitenkanäle der Zahnwurzeln durch Präparate, die in der anatomischen Anstalt zu Basel seit vielen Jahren im mikroskopischen Kurs ausgeteilt werden. Es handelt sich dabei um Horizontalschnitte durch Unterkiefer von erwachsenen Katzen, die meist mit Hämatoxylin und Mikadogoldgelb gefärbt waren. Auf Grund dieser Präparate kann kein Zweifel an der Existenz von Perforationen bestehen, entsprach doch unser Material von allem Anfang an der strengen Anforderung von *Adrion*, nur kontinuierliche Schnittreihen als beweisend zu betrachten. Die Feststellung der Kanäle weckte zunächst die Frage, ob der Befund als ein normaler oder als ein pathologischer zu bewerten sei. Die im Laufe der Jahre immer wieder beobachtete Konstanz solcher Bildungen stellt in Ergänzung mit den von anderen Autoren erhobenen positiven Befunden die physiologische Natur dieser Kanäle ausser Frage. Damit ist die exakte Untersuchung ihrer Entwicklung nicht nur gerechtfertigt, sondern geboten.

Material und Methoden.

Um die Ausbildung der akzessorischen Zugänge zum Pulparaum bei einer Tierform Schritt für Schritt untersuchen zu können, die sie im ausgewachsenen Zustand regelmässig aufweist, verschaffte ich mir Katzen in den Altersstufen von 4, 5 bis 6, 10, 14, 15, 21, 26, 30, 42, 45 und 60 Tagen, von 3, 4, 5, 8, 12, 13 und 18 Monaten und 2, 3 und 5 Jahren. Diese Tiere durchspülte ich gleich nach der Tötung (durch Chloroform oder Leuchtgas) vom Herzen aus mit physiologischer Kochsalzlösung und injizierte sie anschliessend mit dem *Heidenhain*'schen Sublimatgemisch „Susa" ebenfalls vom Herzen aus. Nach der Injektion präparierte ich die Unterkiefer heraus und legte sie zur weiteren Fixierung in frische Susamischung ein. Für die vollständige Entkalkung verwandte ich 5 % Trichloressigsäure in einer 5 %igen Formollösung. Darin wurden grössere Kiefer wochenlang belassen. Das Material bis zum Alter von drei Monaten konnte ich über Methylbenzoat in Paraffin eingebettet schneiden, für ältere Stadien musste ich die Celloidineinbettung benützen. Die Paraffinblöcke verarbeitete ich zu Serien von 8 bis 10 Mikren Schnittdicke, die Celloidinblöcke zu solchen von 30 bis 50 Mikren. Von sämtlichen oben angeführten Stadien wurden ganze Unterkieferhälften in vertikaler Richtung der Länge nach geschnitten, von einigen wurden auch frontale und horizontale Serien hergestellt. Beim Aufkleben der Celloidinschnitte zum Zwecke der Färbung hatte ich mit den üblichen Methoden gewisse Schwierigkeiten. Diese liessen sich indessen mit einer Modifikation der von *Obregia* (Taschenbuch von *Romeis)* angegebenen Vorschrift beheben, die ich in der Z. F. wiss. Mikr. 52, 1935 mitgeteilt habe. Gefärbt wurden die meisten Serien mit Hämatoxylin nach *Ehrlich* und Benzopurpurin. Bei einigen Paraffinserien habe ich mit grossem Nutzen die *Heidenhain*'sche Azanfärbung angewandt. Versuche, die Nerven nach den Verfahren von *Weigert* und *de Castro* darzustellen, sind fehlgeschlagen.

Zur eingehenden Durcharbeitung wählte ich zunächst die Milchprämolaren des Unterkiefers. Es geschah dies, weil sich an diesen Zähnen schon bei oberflächlicher Betrachtung der Präparate regelmässig Perforationen des Pulparaumes nachweisen liessen, und zwar sowohl im Bereiche der Bifurkation als auch an den Wurzeln. In der Folge erwies sich auch das Studium an einwurzligen Milchzähnen als unumgänglich und schliesslich drängte sich noch der Vergleich des Verhaltens im Milchgebiss mit jenem im definitiven Gebiss auf.

A. Die Wurzelbildung an den Milchprämolaren des Unterkiefers.

Die Ausgestaltung der Milchprämolaren ist zur Zeit der Geburt kaum je schon bis zur Kronenbasis angelangt. Ich konnte also die *Wurzelbildung* an meinem Material von der ersten Anlage an verfolgen. Sie verläuft für p3 und p4 grundsätzlich in derselben Weise, wenn auch weder streng gleichzeitig, noch in einem regelmässigen zeitlichen Abstand. Da die Entwicklungsstufen der einzelnen Zähne — und zwar nicht nur der Milchprämolaren — dem Alter der untersuchten Tiere nicht immer genau entsprechen, habe ich die Stadien nicht nach dem Alter, sondern nach dem jeweiligen Entwicklungsgrad geordnet. Doch ist eine Angabe über das Alter der Tiere in jedem Fall beigefügt. Bis zu dem Stadium von 30 Tagen werden wir zusammenhängende Beschreibungen der ganzen Wurzeln geben, für ältere Stufen ist es dagegen vorteilhafter, die einzelnen Regionen getrennt zu betrachten.

1. Die jüngeren Entwicklungsstadien.

1. Stadium. **p4**, Alter 7 Tage. Die Abb. 1 stellt ein auf Grund einer graphischen Rekonstruktion gewonnenes Schema dar. Es lässt die durch das Verhalten der Epithelscheide bedingte Einengung

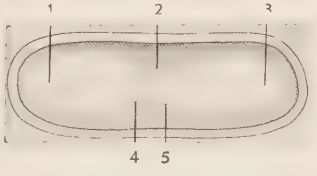

Abb. 1. — **p4**, 7täg. Katze. Innenansicht von okklusal, Krone abgetragen. Schema nach einer graphischen Rekonstruktion. 1 distale Wurzelöffnung, 2 lingualer Vorsprung, 3 mesiale Wurzelöffnung, 4 und 5 bukkale Vorsprünge.

der basalen Oeffnung erkennen, an deren Stelle sich in der Folge die Bifurkation ausbilden wird. Auf der bukkalen Seite ragen am Rande der eben fertig gebildeten Kronenanlage zwei Lappen der Epithelscheide lingualwärts vor. Lingual dagegen besteht nur ein einziger, aber entsprechend breiterer Epithelvorsprung. An der Basis der bukkalen Lappen beginnen sich eben Zellen der Zahnpapille zu Odontoblasten zu differenzieren, während der linguale Lappen schon bis zur Spitze Odontoblasten trägt. Dentin ist an der ganzen Basis des Zahnkeims noch nirgends gebildet. Durch die Mitte der basalen Oeffnung, zwischen den drei Epithelvorsprüngen, treten mehrere Gefässe in den Pulparaum der Krone.

2. Stadium. **p3**, Alter 4 Tage. Die Differenzierung von Odontoblasten hat bukkal die Spitzen der Vorsprünge noch nicht erreicht. An der Spitze des lingualen Epithellappens dagegen ist sie wie im ersten Stadium schon erfolgt. Zudem ist es hier auf der Pulpaseite der inneren Epithelscheidenschicht zur Ablagerung von Prädentin gekommen. Die Grenzfläche desselben gegen die Pulpa zeigt (Abb. 2) zahlreiche unregelmässige Buchten. Dementsprechend bilden daselbst auch die Odontoblasten keine ebene Schicht mehr. Zwischen den bukkalen Lappen tritt ein grosses Gefäss in die Pulpa.

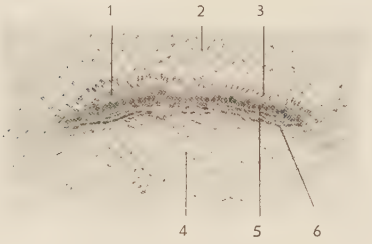

Abb. 2. — **p3**, 4täg. Katze. Vertikalschnitt durch die Spitze des lingualen Epithellappens, in der Richtung des Corpus mandibulae geführt. (Serie 1, Objtr. 9, Reihe 1, Schnitt 5.) Vergr. 100×. 1 Prädentin, 2 Pulpa, 3 Odontoblasten, 4 Periodontium, 5 innere und 6 äussere Schicht der Epithelscheide.

3. Stadium. **p4**, Alter 4 Tage. Nun beginnen sich auch an den bukkalen Vorsprüngen im Anschluss an die Epithelscheide bis an die Spitzen Odontoblasten in regelmässig ebener Schicht zu bilden. Dentin ist auf dieser Seite noch nicht nachzuweisen. Am lingualen Vorsprung (Abb. 3) ist Prädentin bis an die Spitze des Lappens als dünne Schicht aufgetreten. Ihre Dicke nimmt von der Basis

Abb. 3. — **p4**, 4täg. Katze. Vertikalschnitt des lingualen Epithelvorsprunges, in der Richtung des Corpus mandibulae geführt. (Ser. 16, O. 5, R. 1, S. 5.) Vergr. 100×. 1—4 wie in Abb. 2, 5 Dentin, 6 äussere und 7 innere Schicht der Epithelscheide.

gegen die Spitze des Fortsatzes zu etwas ab: an den Rändern fehlt noch jede Dentinbildung. Die Pulpafläche dieses Dentins ist buchtig und dementsprechend von einer kontinuierlichen, den Konturen des Dentins folgenden, vielfach gekrümmten Odontoblastenschicht bedeckt. Als besonderes Zeichen der Unregelmässigkeit der Odontoblastenlage sind pulpawärts von der kontinuierlichen Dentinscherbe und ihren Zahnbildnern scheinbar isolierte Schollen von Prädentin aufgetreten. Diese geben sich an Azanpräparaten da-

durch zu erkennen, dass sie das Anilinblau kaum annehmen im Gegensatz zu dem weiter differenzierten basalen, der Epithelscheide unmittelbar anliegenden Dentin. Diese Schollen sind vielfach allseitig von Odontoblasten umgeben. Der Befund weist darauf hin, dass sich vielleicht nicht nur im Anschluss an die Epithelscheide Odontoblasten bilden können, sondern auch unabhängig von ihr in der Pulpa. Möglich ist ebenfalls, dass die Vermehrung der Odontoblasten so lebhaft ist, dass solche aus der Schicht über dem Epithel sekundär in die Pulpa verdrängt werden. Alle drei Schichten (basales Dentin, Odontoblasten und Prädentinschollen) sind bis an die Spitze des Vorsprunges, nicht aber an den Rändern desselben vorhanden und ragen daher gleich weit in die basale Oeffnung des Zahnkeims vor. Dieses Verhalten ist an Frontalschnitten am leichtesten zu überblicken, die Verfolgung der sagittalen Serie gestattet aber seine Feststellung ebenfalls.

4. Stadium. **p4**, Alter 5 bis 6 Tage. Wohl als Ausdruck der individuellen Variabilität ist es zu bewerten, dass bei dieser Katze die beiden bukkalen Vorsprünge an der Anlage des p4 nur auf eine Strecke von ca. 80 Mikren voneinander getrennt sind. Der bukkale Fortsatz ist daher weitgehend einheitlich. An seiner Basis liegt nun eine kontinuierliche, glatte Dentinschicht, während die Spitzen nur aus Epithel und Odontoblasten bestehen. Am lingualen Vorsprung ist die Dentinbildung gegenüber der bukkalen Seite weit vorgeschritten. Während das Zahnbein an der Basis des Vorsprunges glatte Flächen aufweist, wird es gegen die Spitze allmählich unregelmässig, indem auf der Pulpaseite die uns schon bekannten Buchten auftreten. Zu äusserst an der Spitze hat die an der glatten Epithelscheide modellierte Odontoblastenlage wie auf dem vorigen Stadium erst eine dünne Dentinschicht hervorgebracht (Abb. 4). Pulpawärts davon liegen wiederum, ähnlich wie im vorigen Stadium, Prädentinschollen. Diese sind von etwas unregelmässigen, im abgebildeten Schnitte vielfach quer getroffenen Odontoblasten



Abb. 4. — **p4**, 5 bis 6täg. Katze. Vertikalschnitt durch die Spitze des lingualen Epithelvorsprunges in der Richtung des Corpus mandibulae geführt. (Ser. 1, O. 8, R. 2, S. 2.) Vergr. 100×. 1 Prädentinschollen, 2 Pulpa, 3 Dentin, 4 Odontoblasten, 5 Epithelscheide, 6 Periodontium.

umgeben und hängen durch einige wenige, schmale Brücken mit dem basalen Dentin zusammen. Dieser letztere Befund erklärt sich aus dem Wachstum der Dentin- und Prädentinschollen, das naturgemäss zu einer fortschreitenden Verschmelzung der Schollen mit dem selbst dicker werdenden basalen Dentin führt. Durch die noch weite Lücke zwischen den Fortsätzen treten drei starke Gefässe.

5. Stadium. **p3**, Alter 14 Tage. Die bukkalen Vorsprünge zeigen keine Fortentwicklung. An der Basis tragen sie noch die gleiche dünne Dentinschicht wie im vorigen Stadium und die Spitzen sind epithelial geblieben. Am lingualen Fortsatz (Abb. 5)

Abb. 5. — **p3,** 14täg. Katze. Leicht tangentialer Vertikalschnitt durch den lingualen Epithelvorsprung, in der Richtung des Corpus mandibulae geführt. (Ser. 21 b, O. 9, R. 2, S. 4.) Vergr. 100×. 1 Dentinschollen, 2 Pulpa, 3 Odontoblasten, 4 Epithelscheide, 5 Periodontium, 6 Basales Dentin, 7 Dentinbrücke.

aber haben die bereits eingeleiteten Prozesse Fortschritte gemacht. Gleichzeitig ist der Lappen selbst länger geworden, wobei das Epithel vorausgeeilt ist, während sich die drei anderen Schichten (basales Dentin, Odontoblasten und Prädentinschollen) gleichmässig ausgedehnt haben. Die Bildung von Dentinschollen ist indessen auch gegen die Basis des Vorsprunges vorgerückt. Die Schollen an der Spitze beginnen sich ausgiebiger untereinander zu verbinden und die Zahl der Brücken zum basalen Dentin hat zugenommen. Durch diesen Vorgang wird die Regelmässigkeit der Odontoblastenlage auf dem basalen Dentin mehr und mehr aufgehoben. Die Vermehrung der Dentinschollen einerseits, andererseits ihre Tendenz, unter sich und mit dem basalen Dentin zu verschmelzen, führt zur *Bildung eines eigenartigen Zahnbeins*, das wir *auf diesem Stadium* als *spongiös* bezeichnen wollen. Anfänglich auf die Spitze des Vorsprunges beschränkt und dort auch im vorliegenden Stadium noch am massigsten, erstreckt es sich nun bis an die Basis desselben. Zwischen dem bukkalen und dem lingualen Fortsatze tritt ein starkes Gefäss in die Pulpa.

6. Stadium. **p3** und **p4**, Alter 14 Tage. Die Abb. 6 vermittelt die Uebersicht über das Verhalten der basalen Oeffnung des p3.

Zwischen den beiden bukkalen Vorsprüngen und zwischen diesem und dem lingualen Vorsprung dringen wiederum mehrere Gefässe in die Pulpa der Krone ein. Dabei umgreift die Epithelscheide

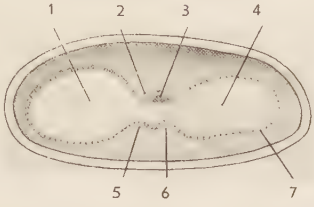

Abb. 6. — **p3,** 14täg. Katze. Innenansicht von okklusal, Krone abgetragen. Schema nach einer graphischen Rekonstruktion. (Ser. 21 a.) 1 distale Wurzel, 2 lingualer Fortsatz, 3 spongiöses Dentin, 4 mesiale Wurzel, 5 disto-bukkaler Fortsatz, 6 mesio-bukkaler Fortsatz, 7 Rand der Epithelscheide.

noch als kontinuierlicher Saum die beiden zukünftigen Wurzelöffnungen und die beiden Lappen des bukkalen Fortsatzes. Dagegen fehlt sie am lingualen Vorsprung soweit dessen Rand direkt bukkalwärts gerichtet ist. Im Bereiche desselben (Abb. 7) hat sich ferner das Gebiet der Zahnbeinbildung verdoppelt. Erstreckte es sich auf dem vierten Stadium über sechs Schnitte von 20 Mikren, so dehnt es sich nun über 20 Schnitte von 12 Mikren aus. An der Basis des Vorsprunges zeigen sich wie im vorigen Stadium lediglich Buchten in der Pulpafläche des Dentins. Gegen die Bifurkation dagegen folgen wieder die uns wohl bekannten Schollen über dem basalen Dentin. Sie haben sich aber vermehrt, sind gewachsen und ihre Verschmelzung unter sich hat weitere Fortschritte gemacht. An

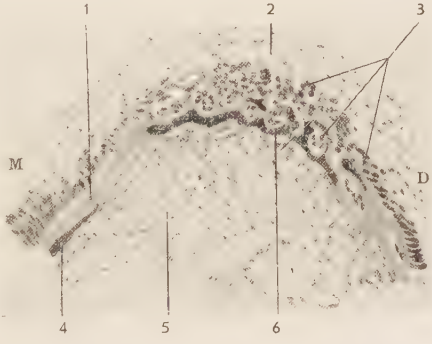

Abb. 7. — **p4,** 14täg. Katze. Vertikalschnitt des lingualen Epithel vorsprunges, in der Richtung des Corpus mandibulae geführt, näher beim freien Rand als bei der Basis. (Ser. 21 b, O. 8, R. 2, S. 3.) Vergr. 100×. M mesial, D distal, 1 Wurzeldentin, 2 Pulpa, 3 Odontoblasten, 4 Epithelscheide, 5 Periodontium, 6 Dentin.

dem der Bifurkation zugewandten freien Rande des Fortsatzes aber, also dort, wo wir die Epithelscheide vermissen, hat sich ausschliesslich spongiöses Dentin entwickelt. Es sind somit offenbar bestimmte Voraussetzungen für die Bildung von spongiösem Dentin notwendig. Einmal kann sie durch die Unregelmässigkeit der Epithelscheide bedingt sein, die von vornherein eine Anordnung der Odontoblasten in ebener Schicht ausschliesst. Sodann kann

auch über einer glatten Epithelscheide früher oder später die Vermehrung der Odontoblasten so lebhaft werden, dass diese ihre regelmässige Anordnung aus Raummangel nicht einhalten können. In diesem Falle bildet sich das spongiöse Dentin über einer mehr oder weniger mächtigen Lage von klassischem Dentin (unser „basales" Dentin). Endlich muss das Zahnbein dann von vorneherein in seiner schwammigen Form auftreten, wenn seinen Odontoblasten die direkte Beziehung zur epithelialen Matrix von Anfang an gefehlt hat. Und gerade dieses ist auf dem zurzeit besprochenen Stadium am Bifurkationsrande des lingualen Fortsatzes der Fall.

Das spongiöse Zahnbein sieht auf den ersten Blick dem Knochengewebe nicht unähnlich, es unterscheidet sich aber bei näherer Prüfung von diesem durch das Fehlen von Zellen, die in der Interzellularsubstanz eingebettet wären. Allerdings stösst man nicht selten auf Stellen, an denen einzelne Zellen wie Knochenzellen in der Grundsubstanz zu liegen scheinen. Vor Verwechslungen aber schützt ausnahmslos die Verfolgung der Schnittserie. Die scheinbar vereinzelten Zellen erweisen sich dann als Bestandteile eines quer oder schräg getroffenen Odontoblastenschlauches oder einer Odontoblastenkette, die früher oder später in eine Schicht von unverkennbaren Zahnbildern übergeht.

Ein Zeichen dafür, dass der in seiner histologischen Differenzierung dem bukkalen Fortsatz gegenüber vorauseilende linguale Fortsatz auch in anderer Beziehung weiter gediehen ist als sein Partner, ist in seiner jetzt gewölbten Gestalt zu erblicken. Diese ist der Ausdruck der beginnenden Wurzelbildung. Der Vorsprung (Abb. 7) zeigt nunmehr in der Mitte eine kronenwärts gerichtete rundbogenförmige Konvexität, fällt dagegen mesial und distal apikalwärts steil ab. Gleichzeitig wird hier seine der Epithelscheide dicht anliegende Orthodentinschicht dünner und dünner. Aus der beschriebenen Formveränderung ergibt sich, dass der Rand des Fortsatzes nunmehr nur noch mit der Kuppe der Bifurkation zugewandt ist, mesial und distal aber schon im Bereiche der entsprechenden Wurzelwände liegt, also zum Aufbau derselben Verwendung gefunden hat. Wahrscheinlich — aber das ist ohne eine exakte plastische Rekonstruktion nicht mit Sicherheit zu behaupten — liegt die Kuppe des lingualen Fortsatzes schon auf diesem Stadium etwas höher als der bukkale Fortsatz. Eine Verschiebung der Kuppe über die Pulpaperiodontiumgrenze hinauf wird erst später eintreten. Spongiöses Dentin findet sich nur in der mittleren,

der Kuppe des lingualen Fortsatzes entsprechenden Partie des in der Abb. 7 wiedergegebenen Schnittes, die am Aufbau der Bifurkation beteiligt ist. Der bukkale Fortsatz ist noch eben eingestellt und demnach auch noch nicht zur Wurzelbildung übergegangen. Diese beginnt somit in ausgesprochener Weise auf der lingualen Seite.

7. *Stadium.* **p4**, Alter 15 Tage (Abb. 8). Die sattelförmige Umgestaltung hat in diesem Stadium nicht nur, wie im vorigen, den lingualen Fortsatz ergriffen, sondern auch bereits die beiden Lappen

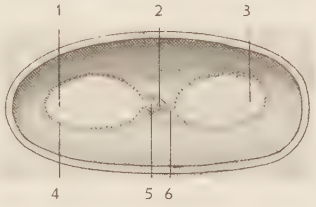

Abb. 8. — **p4**, 15täg. Katze. Innenansicht von okklusal, Krone abgetragen. Schema nach einer graphischen Rekonstruktion. (Ser. 20.) 1 distale Wurzel, 2 spongiöses Dentin, 3 mesiale Wurzel, 4 Rand der Epithelscheide, 5 Bifurkationsöffnung, 6 Verschmelzung des lingualen und des mesio-bukkalen Vorsprunges.

des bukkalen entsprechend umgeformt. Sie liegen nunmehr nicht mehr horizontal wie früher, sondern steigen von ihren apikalen Rändern steil gegen die Bifurkation an. Zwischen ihnen ist die früher stets vorhandene Lücke offen geblieben. Die mit dem Wachstum verbundene Formveränderung der bukkalen Lappen bereitet die lineäre Vereinigung ihrer mesialen und distalen, vertikal gestellten Randstreifen mit den entsprechenden Rändern des lingualen Fortsatzes vor. Ganz apikal ist sie auf der mesialen Seite bereits erfolgt, auf der bukkalen jedoch noch nicht.

Die Kuppelbildung ist bukkal noch nicht so weit gediehen wie lingual. Das ist daraus ersichtlich, dass die linguale Kuppel nun ganz zweifellos höher steht als die bukkale. Der linguale Fortsatz wächst also im Bereiche der Kuppel apikalwärts von den bukkalen Lappen vor. Dieser Tatsache entspricht die in der Abb. 9 mit 9 bezeichnete Lücke zwischen den Bestandteilen der beiden Fortsätze.

Die Verschmelzung des mesiobukkalen Fortsatzes mit dem lingualen erfolgt immer als erste; ein anderes Verhalten wurde nie beobachtet. Sie setzt ein, nachdem der linguale Fortsatz eine längere und der bukkale eine kürzere Wandstrecke hervorgebracht haben, entsprechend dem Unterschiede in der Höhenlage der beiden Kuppen. Sobald ein Foramen apicis gebildet ist, liegt sein Rand in einer Ebene, wie die Oeffnung eines Locheisens. Die Vereinigung geschieht ganz apikal zwischen den vertikalen Rändern der Fortsätze, an denen in diesem Augenblick die Epithelscheide, die

Odontoblastenschicht und das Dentin in derselben Linie enden. Durch die Verschmelzung der Fortsätze entsteht ein kontinuierlicher Rand um den mesialen Teil der ursprünglich einheitlichen basalen Zahnkeimöffnung, also ein primitives Foramen apicis radicis der mesialen Wurzel. Das bukkalwärts gerichtete Wachstum des lingualen Fortsatzes, auf welchem diese Vereinigung zu einem

Abb. 9. — **p4,** 15täg. Katze. Vertikalschnitt durch die Bifurkation, in der Richtung des Corpus mandibulae geführt. (Ser. 20, O. 8, R. 1, S. 1.) Vergr. 25×. 1 Epithelscheide, 2 mesiale Wurzelpulpa, 3 mesiales Material des lingualen Vorsprunges, 4 Material des mesio-bukkalen Vorsprunges, 5 Kronenpulpa, 6 Bifurkationsöffnung, 7 spongiöses Dentin des lingualen Fortsatzes, das den disto-bukkalen Fortsatz noch nicht ganz erreicht hat, 8 Odontoblasten, 9 Lücke zwischen dem disto-bukkalen und dem lingualen Fortsatz, 10 distale Wurzelpulpa, 11 Wurzeldentin des disto-bukkalen Fortsatzes, 12 Epithelscheide, 13 Grenze des interradikulären Periodontium gegen die Wurzelpulpa, 14 interradikuläres Periodontium.

guten Teile beruht, führt natürlich dazu, dass dieser nun nicht mehr eine zungenförmige Spitze gegen die Bifurkationsöffnung vorstreckt, sondern mit einem konvexen Rande an diese angrenzt. Das ist bei der Beurteilung der Abb. 9 zu berücksichtigen, wo der linguale Fortsatz zweimal im Schnitt getroffen worden ist und daher allein die Bifurkationsöffnung begrenzt. Die Verschiebung seines Randes bukkalwärts erfolgt eben in den vertikalen Partien in einem lebhafteren Tempo als an der Kuppe.

Besondere Beachtung erfordert in diesem Stadium die Bifurkation. Obschon sie noch weit offen ist und das Gewebe der Pulpaanlage von demjenigen des Periodontium daselbst weder durch Epithel noch durch Dentin getrennt ist, sind Pulpa und Periodontium scharf voneinander zu unterscheiden (Abb. 9). Die Kuppe des bukkalen Fortsatzes liegt dabei an der Pulpaperiodontiumgrenze, diejenige des lingualen dagegen weiter okklusal, in der Pulpa selbst. Diese Eigentümlichkeit wird erst recht deutlich hervortreten, wenn die Verschmelzung der Fortsätze noch weitere Fortschritte gemacht haben wird. Der Unterschied in der Höhenlage ist nicht bemerkbar, solange beide Fortsätze noch eben ausgebreitet und horizontal eingestellt sind.

Da der linguale Fortsatz in jeder Beziehung dem bukkalen vorauseilt und auch schon ein längeres Wurzelstück gebildet hat als dieser, glauben wir die ungleiche Höhenlage der Kuppen am ehesten durch eine Erhebung der mittleren Fortsatzteile in okklusaler Richtung erklären zu können. Andererseits wäre an eine Absenkung des bukkalen Fortsatzes in apikaler Richtung zu denken. Eines ist zweifellos: die definitive Bifurkation wird nicht dort gebildet, wo sich ursprünglich, d. h. auf dem Stadium der horizontalen, ebenen Lappen, die Pulpaperiodontiumgrenze befindet, sondern weiter okklusal- oder weiter apikalwärts. Je nachdem wird entweder eine apikale Pulpapartie abgetrennt und in periodontales Bindegewebe umgewandelt oder umgekehrt, es wird Periodontium früherer Stadien in späteren zu Pulpa. Wie wir noch sehen werden, gleicht sich aber in der Folge die Differenz in der Höhenlage der beiden Lappen aus.

Während auf allen bisherigen Stufen auf der Höhe der Bifurkation nur am lingualen Fortsatze spongiöses Dentin aufgetreten war, erstreckt sich dieses nun weit in den bukkalen Fortsatz hinein (Abb. 9). Ob es daselbst in loco entstanden ist, erscheint mir fraglich. Für ebenso wahrscheinlich halte ich, dass das linguale spongiöse Dentin durch Apposition bezw. durch Neubildung von Odontoblasten über den bukkalen Vorsprung hinüberwächst und zwar zuerst auf der mesialen Seite. Für diese Möglichkeit spricht insbesondere, dass das Dentin in der Verlängerung des lingualen Fortsatzes an der Bifurkation, wo sich die Fortsätze übereinanderschieben, ohne aber unter sich zu verschmelzen, nicht die Basis der Bifurkation gegen das Periodontium bildet, sondern über dieselbe in die Pulpa hinaufgehoben ist. Das spongiöse Dentin des lingualen Fortsatzes wächst eben nicht entlang der durch die deutliche Pulpaperiodontiumgrenze markierten Basis der Zahnanlage vor, sondern okklusal davon, innerhalb der Pulpa. Der mesiobukkale Fortsatz fällt dagegen mit der Grenze zwischen der Pulpaanlage und dem embryonalen Periodontium zusammen. Deshalb erreichen sich die Ränder der Vorsprünge nicht sofort, sondern der linguale schiebt sich zunächst okklusalwärts vom bukkalen vor.

Die ungleichzeitige Verwachsung der Fortsätze ist namentlich auf Horizontalschnitten bequem zu übersehen. So geht aus der Abb. 10 hervor, dass sie auf der mesialen Seite erfolgt ist, während das Lumen der distalen Wurzel noch in Verbindung mit dem Loche in der Bifurkation steht. In diesem sind die in die Kronenpulpa

eintretenden Gefässe erkennbar. Vom spongiösen Dentin des lingualen Vorsprunges sind nur die apikalen Teile getroffen, da sich die Hauptmasse desselben kronenwärts von der Schnittebene befin-

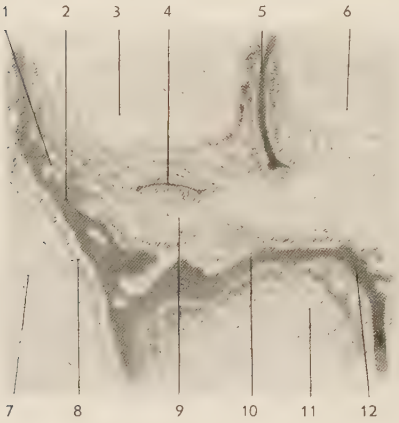

Abb. 10. — **p4**, 15täg. Katze. Horizontalschnitt etwas apikal von der Bifurkation. (Ser. 20 b, O. 12, R. 2, S. 4.) Vergr. 50×. 1 spongiöses Dentin, 2 distale Wand der mesialen Wurzel, 3 bukkales interradikuläres Periodontium, 4 bukkaler Fortsatz, 5 disto-bukkaler Fortsatz, 6 distale Wurzelpulpa, 7 mesiale Wurzelpulpa, 8 Odontoblasten, 9 durch die Bifurkationsöffnung tretende Pulpagefässe, 10 linguale Seite der Bifurkation, 11 linguales interradikuläres Periodontium, 12 lingualer Vorsprung

det. Die Abb. 11 eines p4 zeigt die fingerförmigen Fortsätze des spongiösen Dentins im Horizontalschnitt. Zwischen den einzelnen Fortsätzen liegen Odontoblasten. Stellt man sich diese Region im sagittalen und namentlich im frontalen Vertikalschnitt vor, so müssen noch mehr einzelne, scheinbar im Dentin eingeschlossene Odontoblasten sichtbar werden.

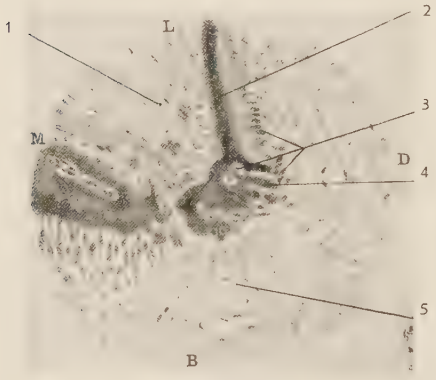

Abb. 11. — **p4**, 15täg. Katze. Horizontalschnitt, okklusal von Abb. 10. (Ser. 20 b, O. 11, R. 4, S. 4.) Vergr. 100×. L lingual, D distal, B bukkal, M mesial, 1 Periodontium, 2 Dentin, 3 Odontoblasten, 4 fingerförmige Dentinfortsätze, 5 Bifurkation.

8. Stadium. **p3**, Alter 15 Tage. Der linguale Vorsprung ist mesial und distal zur Bildung je eines ununterbrochenen ringförmigen Randes mit dem entsprechenden bukkalen Vorsprunge verwachsen, so dass also die beiden primitiven Wurzellöcher gebildet sind (Abb. 12). Zwischen ihnen klafft an der basalen Seite des Zahnkeims

noch eine breite Lücke. Diese ist an der Bifurkation am umfangreichsten; allmählich enger werdend erstreckt sie sich an den dem interradikulären Raume zugewandten Seiten der Wurzelanlagen bis an den eben gebildeten, noch ganz niedrigen Rand um die Wurzelöffnungen.

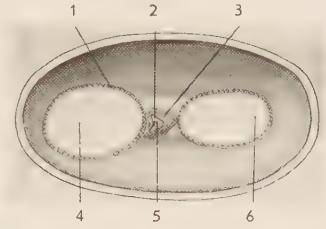

Abb. 12. — **p3,** 15täg. Katze. Innenansicht von okklusal, Krone abgetragen. Schema nach einer graphischen Rekonstruktion. (Ser. 20.) 1 Epithelscheide, 2 Bifurkationsöffnung, 3 spongiöses Dentin des lingualen Fortsatzes, 4 distale Wurzel, 5 Epithelscheide des bukkalen Fortsatzes, 6 mesiale Wurzel.

In der Bifurkation liegt der linguale Vorsprung, an welchem Epithel und Dentin auf der gleichen Linie enden, mit seinem spongiösen Dentin, wie im vorigen Stadium wieder über dem bukkalen. Er zeigt wieder eine Einkerbung, die der ausgesparten Bifurkationsöffnung mit ihren Gefässen entspricht und den Eindruck erweckt, als wären diese seinem Wachstum ein Hindernis. An den bukkalen Fortsätzen hat die Dentinbildung den Rand der Epithelscheide noch nicht erreicht (Abb. 13). Die Oeffnung an der Bifurkation ist hier



Abb. 13. — **p3,** 15täg. Katze Vertikalschnitt durch die Bifurkation, in der Richtung des Corpus mandibulae geführt, bukkal von der Abb 14. (Ser. 20, O. 6, R. 3, S. 3.) Vergr. 50 ×. 1 mesiale Wurzelpulpa, 2 spongiöses Dentin aus dem lingualen und dem mesio-bukkalen Fortsatz hervorgegangen, 3 spongiöses Dentin des lingualen Vorsprunges auf der distalen Seite der Bifurkationsgefässe, 4 distale Wurzelpulpa, 5 mesiale Wand der distalen Wurzel, bukkaler Fortsatz, 6 Epithelvorsprünge am disto-bukkalen Fortsatz.

zwar eingeengt, aber durchaus nicht verschlossen. Ihr Rand liegt nicht in einer Ebene, sondern bukkal tiefer als lingual. Bukkal wächst die Epithelscheide zunächst, ohne dass Dentin in ihrem Bereiche gebildet wird, in Form von fingerartigen Fortsätzen in der Richtung auf die Bifurkationsöffnung aus. Vom lingualen Fortsatze wächst dagegen spongiöses Dentin (Abb. 13) vollständig unab-

hängig von Epithel beidseits über die Bifurkationsöffnung vor, ohne sie jedoch zu verschliessen. Denn es liegt in der Pulpa, überragt also mit seiner Spitze den bukkalen Vorsprung und kann daher nicht mit ihm zusammentreten (Abb. 13 und 14). Schnitte wie der in der Abb. 14 dargestellte zeigen basal die Pulpaperiodontium-



Abb. 14. — **p3,** 15täg. Katze. Vertikalschnitt durch die Bifurkation, in der Richtung des Corpus mandibulae geführt, lingual von Abb. 13. (Ser. 20, O. 7, R. 1, S. 3.) Vergr. 100×. 1 mesiale Wurzelpulpa, 2 spongiöses Dentin des lingualen Vorsprunges, 3 Kronenpulpa, 4 Odontoblasten, 5 Epithel des lingualen Vorsprunges, 6 distale Wurzelpulpa, 7 Epithel des disto-bukkalen Vorsprunges, 8 Pulpa - Periodontiumgrenze des bukkalen Vorsprunges, 9 interradikuläres Periodontium, 10 aus dem interradikulären Periodontium in die Pulpa tretende Gefässe.

grenze des bukkalen Vorsprunges und darüber das spongiöse Dentin des lingualen. Die Bifurkationsöffnung bildet sich nicht nur dadurch, dass zwischen den Lappen des bukkalen Fortsatzes eine Lücke offen bleibt, ihre Entstehung wird vielmehr noch dadurch begünstigt, dass die bukkalen und der linguale Fortsatz auf verschiedener Höhe vorwachsen und sich daher — zunächst wenigstens — nicht treffen.

9. Stadium. Alter 3 Wochen. Jetzt ist mesial von der Bifurkation die Verwachsung vollständiger geworden, indem die Höhe der Wurzelwand zugenommen hat. Das spongiöse Dentin ist wesentlich kompakter geworden und seine pulpawärts gerichtete Oberfläche ist weniger stark zerklüftet. In der Mitte der Bifurkationszone besteht noch eine weite Oeffnung, die sich distal bis an den Ursprung der Wurzel ausdehnt. Sie gewährt mehreren Gefässen Eintritt in die Pulpahöhle (Abb. 15). Das Dentin der distalen Wurzel ist erst in dünner Schicht gebildet. Die Durchsicht der Serie zeigt, dass in der Verwachsungsnaht der Wurzel, also in ihrer mesialen Wand, noch mehrere Lücken mit vereinzelten kleinen Gefässen klaffen. Das ist nicht etwa nur in ihrem okklusalen Teil der Fall, sondern in der ganzen Höhe der mesialen Wand, bis nahe an das scharfrandige Foramen apicis radicis heran. Das gleiche wie für die distale Wurzel gilt auch für die mesiale, und zwar nicht

nur in bezug auf das gerade hier in Betracht stehende Objekt, sondern auch für andere Serien der gleichen Altersstufe.

Abb. 15. — **p3,** 3wöch. Katze. Vertikalschnitt durch die Bifurkation, in der Richtung des Corpus mandibulae geführt. (Ser. 32 b, O. 5, R. 2, S. 1.) Vergr. 25×. 1 Epithelscheide, 2 distale Wurzelpulpa. 3 Dentin der distalen Wurzel, 4 Odontoblasten, 5 Bifurkationsöffnung, 6 Dentin mesial vom Bifurkationsloch, 7 mesiale Wurzelpulpa, 8 Epithelscheide, 9 interradikuläres Alveolarseptum.

Im Bereiche der ganzen Wurzelanlage, mit Ausnahme der apikalen Oeffnungen, bildet das Epithel jetzt keine kontinuierliche Scheide mehr, vielmehr ist der Verband seiner Zellen, wo überhaupt noch vorhanden, aufgelockert und im Zerfall begriffen. Sobald irgendwo die Dentinbildung eingesetzt hat, beginnt daselbst die Auflösung des Epithels. Das trifft auch für die seitlichen Oeffnungen der Wurzelnähte zu.

In den Abb. 16 und 17 lege ich horizontale Schnitte durch einen Kiefer unseres Stadiums vor. Beide Schnitte treffen die Zahnanlage unterhalb der Bifurkation. Dabei ist auf der Abb. 16 mesial die Ver-

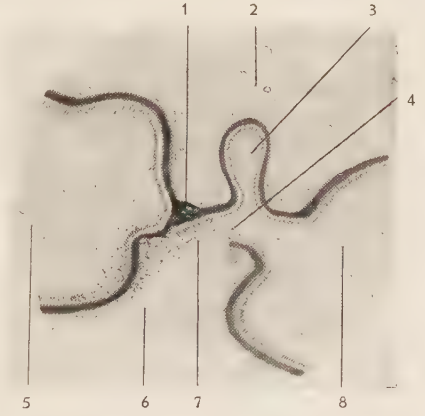

Abb. 16. — **p4,** 3wöch. Katze. Horizontalschnitt unterhalb der Bifurkation, okklusal von Abb. 17. (Ser. 32 b, O. 6, R. 1, S. 10.) Vergr. 25×. 1 spongiöses Dentin in der Naht der mesialen Wurzel. 2 bukkales Periodontium, 3 bukkales akzessorisches Würzelchen, 4 Bifurkationsöffnung, 5 mesiale Wurzelpulpa, 6 linguales Periodontium, 7 Pulpa - Periodontiumgrenze, 8 distale Wurzelpulpa.

wachsungsstelle getroffen. Die Abb. 17, von einem weiter apikal gelegenen Schnitt, zeigt in der mesialen Wurzelnaht eine Perforation. Das ist ein Markkanal, der im Verlaufe der fortschreitenden Verwachsung des lingualen mit dem mesiobukkalen Fortsatze von

der ursprünglich einheitlichen Bifurkationsöffnung abgegliedert wurde. Auf der Seite der distalen Wurzel ist im Schnitt der Abb. 16 die Bifurkationsöffnung getroffen, dagegen zeigt die Abb. 17 an der entsprechenden Stelle eine kontinuierliche Wurzelwand.



Abb. 17. — **p4,** 3wöch. Katze. Horizontalschnitt unterhalb der Bifurkation, apikal von Abb. 16. (Ser. 32 b, O. 6, R. 3, S. 7.) Vergr. 25×. 1 mesiale Wurzelpulpa, 2 Nahtstelle der mesialen Wurzel mit Oeffnung zum Interradikulärraum, 3 bukkales akzessorisches Würzelchen, 4 Nahtstelle des akzessorischen Würzelchens zwischen den bukkalen Vorsprüngen, 5 Nahtstelle der distalen Wurzel, 6 linguales interradikuläres Alveolarseptum, 7 distale Wurzel.

10. Stadium. **p3,** Alter drei Wochen. Die Kronenhöcker sind im Begriffe, das Kieferepithel zu durchstossen. Die Dicke des Dentins hat an beiden Wurzeln zugenommen. Eine zusammenhängende Epithelscheide ist mit Ausnahme des Gebietes der Wurzelspitze nirgends mehr zu finden, nur ihre Trümmer sind noch da und dort zu sehen, wo die Dentinbildung soeben begonnen hatte. Die Verwachsung der Vorsprünge ist nun mesial und distal soweit vollzogen, dass sich die Bifurkationsöffnung nicht mehr auf die Wurzeln hinunter erstreckt. Die von ihr abgegliederten Oeffnungen, welche an den Wurzeln selbst die Pulpa mit dem Periodontium verbinden, sind spärlicher und enger geworden. Diese Einengung, viel-

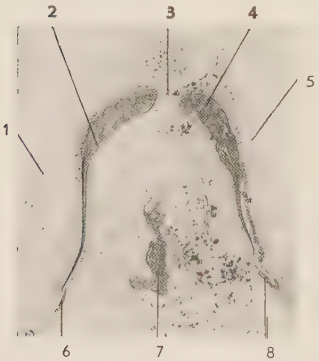

Abb. 18. — **p3,** 3wöch. Katze. Vertikalschnitt durch die Bifurkation, in der Richtung des Corpus mandibulae geführt. (Ser. 32, O. 4, R. 2, S. 3.) Vergr. 25×. 1 mesiale Wurzelpulpa, 2 basales Dentin, 3 Bifurkationsöffnung, 4 geflechtartiges Dentin, 5 distale Wurzelpulpa, 6 Epithelscheide der mesialen Wurzel, 7 interradikuläres Alveolarseptum, 8 Epithelscheide der distalen Wurzel.

leicht stellenweise auch der völlige Verschluss, wird durch Dentin bewerkstelligt, das von Odontoblasten stammt, die den Rändern dieser Lücken entlang liegen. Die Abb. 18 zeigt das Loch in der

Mitte der Bifurkation mit einem grossen Gefäss. Die Oeffnung misst 100 Mikren im Durchmesser und lässt ausser den Gefässen reichlich Bindegewebe eintreten. Umgeben ist die Oeffnung, oder eigentlich besser der Kanal gegen den Interradikulärraum hin, durch basales Dentin und durch geflechtartiges pulpawärts davon. Das basale Dentin stammt vom bukkalen Vorsprunge, das geflechtartige vom lingualen und ist über den bukkalen vorgeschoben worden, wie schon beim 7. Stadium vermutet wurde. Das geflechtartige Dentin ist aus dem spongiösen hervorgegangen dadurch, dass dieses wesentlich kompakter geworden ist. Denn da die Odontoblasten in den Räumen des Schwammes weiter Dentin produziert haben, sind diese Räume enger geworden; die in ihnen noch enthaltenen Zellen sind jetzt spärlicher und offenbar gehen sie allmählich zugrunde. Dentinkanälchen sind selten deutlich zu erkennen und auch die Verkalkung scheint vielfach unregelmässig zu sein, wofür die ungleichmässige Färbbarkeit der Interzellularsubstanz spricht. Wir bezeichnen das Gewebe als *geflechtartiges Dentin*, weil es nicht die Struktur der klassischen Form dieses Gewebes aufweist, sondern mehr aus Klumpen und Schollen besteht, die allerdings sehr dicht und am Ende der Entwicklung sogar lückenlos aneinandergelagert sein können. In dem Masse, wie das geflechtartige Dentin kompakter wird, ordnet sich auch die Lage seiner Odontoblasten auf der Pulpaseite zu einer glatten Schicht. So kommt es, dass die später apponierten, also zentraleren Zahnbeinlagen, sowohl im Wurzelkanal als auch in seinen Seitenästen aus Orthodentin bestehen.

Die Abb. 19 vom **p3** einer drei Wochen alten Katze zeigt die Bifurkation des 10. Stadiums im Querschnittsbild. In der Mitte liegt die Oeffnung mit dem Pulpagewebe und dem Odontoblasten-

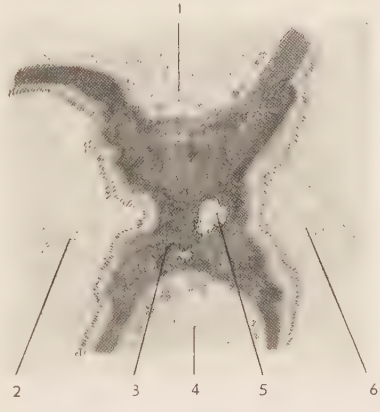

Abb. 19. — **p3,** 3wöch. Katze. Horizontalschnitt durch die Bifurkation, okklusal von Abb. 20. (Ser. 32 b, O. 6, R. 1, S. 5.) Vergr. 5×. 1 linguales Periodontium, 2 distale Wurzelpulpa, 3 geflechtartiges Dentin, 4 bukkales Periodontium, 5 Bifurkationsöffnung, 6 mesiale Wurzelpulpa.

saum. Aus dem ursprünglich spongiösen Dentin ist durch die allmähliche Ausfüllung der zellhaltigen Lücken und durch fortschreitende aber unregelmässige Verkalkung das geflechtartige Dentin entstanden. Die Abb. 20 stellt einen Schnitt unterhalb von der

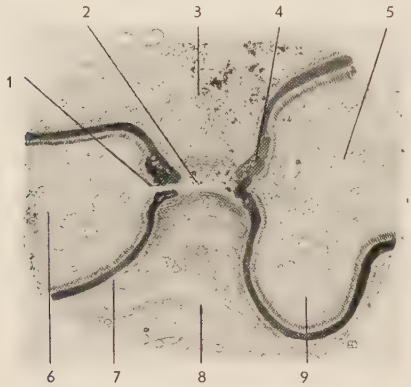

Abb. 20. — **p3,** 3wöch. Katze. Horizontalschnitt apikal von Abb. 19. (Ser. 32 b, O. 6, R. 2, S. 2.) Vergr. 25×. 1 Oeffnung in der Naht der mesialen Wurzel, 2 Gefäss zur Bifurkationsöffnung, 3 bukkales Periodontium, 4 spongiöses Dentin in der Naht der distalen Wurzel, 5 distale Wurzelpulpa, 6 mesiale Wurzelpulpa, 7 Zementoblasten, 8 linguales Periodontium, 9 Pulpateil, der apikal in eine disto-linguale Nebenwurzel übergeht.

Bifurkation von demselben Zahn dar. An der mesialen Wurzel ist eine Oeffnung mit einem Gefäss gelegen. In das Dentin ragen hier aus dem Pulparaum noch Lücken mit Odontoblasten vor. Weitere Markkanäle zeigen die Abbildungen 21 und 22, die apikalere



Abb. 21. — **p3,** 3wöch. Katze. Horizontalschnitt unterhalb der Bifurkation, apikal von Abb. 20. (Ser. 32 b, O. 6, R. 3, S. 10.) Vergr. 25×. 1 bukkales Periodontium, 2 mesiale Wurzelpulpa, 3 Nahtstelle der mesialen Wurzel, 4 u. 6 interradikuläres Alveolarseptum, 5 linguales Periodontium, 7 distale Wurzelpulpa, 8 Markkanäle auf der mesialen Seite der distalen Wurzel, 9 linguale Nebenwurzel, in Verbindung mit der distalen Wurzel.

Schnitte der gleichen Serie wiedergeben: Abb. 21 an der distalen, Abb. 22 an der mesialen Wurzel. Die Kanäle bilden sich also nicht ausnahmsweise, sondern ausnahmslos und zwar stets in der Mehrzahl.

11. Stadium. **p3** und **p4**, Alter 26 Tage. Bei beiden Prämolaren sind die mittleren Kronenhöcker durchgebrochen. Das Längenwachstum der Wurzeln dürfte also dem Abschlusse schon eini-

germassen nahe stehen. Die Foramina apicum sind jedoch noch recht weit. Zwischen den beiden Wurzeln liegt die Anlage des Ersatzzahnes. Die Epithelscheide ist auf die Wurzelspitze beschränkt.

Abb. 22. — **p3**, 3wöch. Katze. Horizontalschnitt unterhalb der Bifurkation, apikal von Abb. 21. (Ser. 32 b, O. 7, R. 1, S. 7.) Vergr. 25 ×. 1 mesiale Wurzelpulpa, 2 Markkanal in der distalen Wand der mesialen Wurzel, 3 interradikuläres Alveolarseptum, 4 linguale Alveolarwand, 5 distale Wurzelpulpa, 6 Markkanal in der Naht des Nebenwürzelchens, 7 Pulpa des distalen Nebenwürzelchens, 8 Epitheliale Umrandung des Foramen apicis.

Abb. 23 stellt einen Sagittalschnitt durch die Bifurkation des **p4** dar. Die Odontoblasten führenden Schläuche im Dentin sind durch fortschreitende Apposition von Interzellularsubstanz nahezu



Abb. 23. — **p4**, 26täg. Katze. Vertikalschnitt der Bifurkation, in der Richtung des Corpus mandibulae geführt. (Ser. 4, O. 3, R. 1, S. 3.) Vergr. 25 ×. 1 basales Dentin, 2 geflechtartiges Dentin, 3 neu gebildetes Orthodentin, 4 Kronenpulpa, 5 Bifurkationsöffnung, 6 Oeffnung in der Wurzelnaht, von der ursprünglichen Bifurkationsöffnung abgetrennt, 7 Reste von Odontoblastenschläuchen, 8 distale Wurzelpulpa, 9 Oeffnung in der Wurzelnaht, von der ursprünglichen Bifurkationsöffnung abgetrennt, 10 interradikuläres Alveolarseptum, 11 Dentikel, 12 mesiale Wurzelpulpa.

verschwunden und pulpawärts vom geflechtartigen Dentin ist schon eine ansehnliche Schicht von klassischem Zahnbein gebildet, das durch die regelmässig parallel verlaufenden Kanälchen als solches gekennzeichnet ist. Sein Auftreten beruht darauf, dass die Odontoblastenschicht mit der Ausfüllung der Schläuche ihre Unregelmässigkeit verloren hat. Das aus dem spongiösen entstandene geflechtartige Dentin hat also die Aussenschicht der Bifurkation ge-

bildet, auf der dann später nach dem Pulparaume hin die Apposition von typischem Dentin erfolgte. In ausgedehnten Teilen der Abbildung ist allerdings basales Dentin zu sehen, was auf Grund der Beobachtungen in den früheren Stadien durchaus verständlich ist. Das geflechtartige Dentin bleibt dem typischen auch um die Bifurkationsöffnung herum und um die Derivate derselben in den Wurzelnähten angelagert. Alle Perforationen (auf dem abgebildeten Schnitte drei) weisen ausser Gefässen auch Pulpagewebe auf. In der mesialen Wurzel ist ein Dentikel getroffen. Vielleicht hängt die ihm zustrebende Ausbiegung der Odontoblastenschicht mit seiner Entstehung zusammen.

Die Abb. 24 zeigt oberhalb der mesialen Wurzelspitze des **p4** und zwar in ihrer distalen Wand eine Unterbrechung des Dentinmantels. Pulpawärts von dieser Oeffnung ist jedoch wieder Dentin

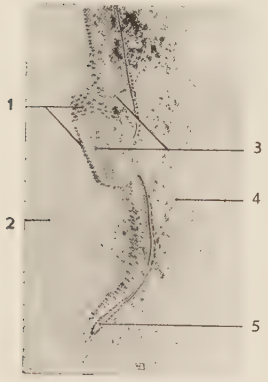

Abb. 24. — **p4**, 26täg. Katze. Vertikalschnitt durch die distale Wand der mesialen Wurzelspitze, in der Richtung des Corpus mandibulae geführt. (Ser. 4, O. 2, R. 1, S. 2.) Vergr. 50×. 1 Odontoblasten, 2 mesiale Wurzelpulpa, 3 Dentin, 4 interradikuläres Periodontium, 5 apikaler Rand der Epithelscheide.

gebildet und zwar in Form von einer Platte, deren Ränder ringsum in den Rand der Wurzelöffnung übergehen. Eine Perforation bis in den Pulparaum hinein ist an dieser Stelle nicht mehr sicher nachzuweisen, der Durchtritt eines Gefässes dabei sicher auszuschliessen. Daher drängt sich der Gedanke auf, dass wir es mit dem letzten Rest einer im Verlaufe der Entwicklung primär angelegten, jetzt aber verschlossenen Oeffnung zu tun haben könnten. Für einen teilweisen Verschluss der Markkanäle spricht die immer wieder auffallende Tatsache, dass die Perforationen ganz allgemein auf frühern Stadien weiter und zahlreicher sind, als auf späteren.

Die Abb. 25 lässt an der distalen Wurzel von **p4**, oberhalb des Foramen apicis radicis und im unteren Drittel der Wurzel, auf der mesialen Seite eine Oeffnung (mit einem starken Gefässe) erken-

nen, die sich gegen die Pulpa trichterförmig erweitert und in der inneren Hälfte der Wurzelwand von Odontoblasten mit dicht darunter gelegenem Prädentin ausgekleidet ist. Damit haben wir ein Beispiel eines wenigstens bis zum 26. Tage offen gebliebenen und dabei ziemlich weit apikalwärts gelegenen Markkanales vor uns.



Abb. 25. — **p3,** 26täg. Katze. Vertikalschnitt durch die mesiale Wand der distalen Wurzel, in der Richtung des Corpus mandibulae geführt. (Ser. 4, O. 2, R. 3, S. 4.) Vergr. 50×. 1 distale Wurzelpulpa, 2 Gefäss, 3 Odontoblasten, 4 Dentin, 5 Periodontium, 6 interradikuläres Alveolarseptum.

12. Stadium. **p3** und **p4**, Alter 30 Tage.. Alle drei Höcker von den Kronen der beiden Prämolaren sind durchgebrochen. Die Epithelscheide ist nur noch an der Wurzelspitze erhalten. Die Abb. 26 zeigt an der Bifurkation zwei Oeffnungen je mit einem

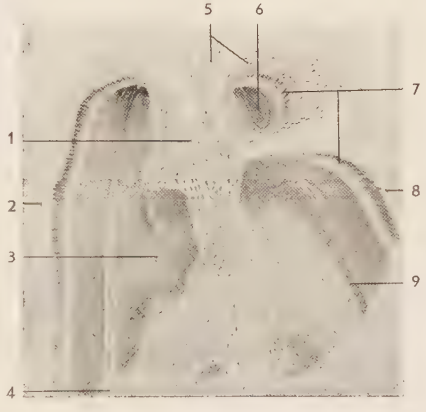

Abb. 26. — **p3** oder **p4**, 30täg. Katze. Vertikalschnitt durch die Bifurkation, in der Richtung des Corpus mandibulae geführt. (Ser. 5, O. 3, R. 2, S. 4.) Vergr. 50×. 1 ungefähre Grenze zwischen Pulpa und Periodontium, 2 mesiale Wurzelpulpa, 3 geflechtartiges Dentin und Zement, 4 Zement, 5 Kronenpulpa 6 gefässhaltiges Dentin, 7 Odontoblasten, 8 distale Wurzelpulpa, 9 Zement.

Gefäss und mit Pulpagewebe. Das geflechtartige Dentin, das die Oeffnungen auf der Periodontiumseite umgibt, ist am Rande derselben besonders mächtig, während es gegen die Wurzel dünner wird.

Der histologische Charakter des geflechtartigen Dentins hat sich seit dem vorangehenden Stadium nicht wesentlich geändert, wohl aber hat sich seine gegen die Pulpa gerichtete Fläche weiter geglättet, auch ist in der Tiefe sein Gefüge kompakter geworden. Im-

merhin sind auch in diesem Stadium noch stellenweise Schläuche von Markgewebe mit Odontoblasten zu sehen. Die früher viel zahlreicheren Zahnbildner sind offenbar grösstenteils verschwunden. Ob sie durch Verkalkung und Einverleibung in die Grundsubstanz untergegangen sind, oder ob sie durch Vermehrung der Grundsubstanz auseinander gedrängt wurden, ist nicht festzustellen.

2. Aeltere Entwicklungsstadien.

Für die hier zu besprechenden späteren Entwicklungsstufen wollen wir das Verhalten der Bifurkationsöffnung und der Markkanäle getrennt verfolgen. In diese Periode fällt auch die endgültige Ausgestaltung der Wurzelspitze. Endlich wird etwas über die Bildung akzessorischer Würzelchen zu sagen sein, die eng mit der Ausgestaltung der Bifurkation zusammenhängt.

a) Die Bifurkationsöffnung.

Im Alter von 42 Tagen hat die Krone der Milchprämolaren ihren Durchbruch vollendet und die Wurzel, soweit sie aus Dentin besteht, ihr Längenwachstum abgeschlossen. An ihrer Spitze ist die Epithelscheide noch erhalten und dient als Matrix für die nun einsetzende Einengung des Foramen apicis. Die Bifurkation (Abb. 27)

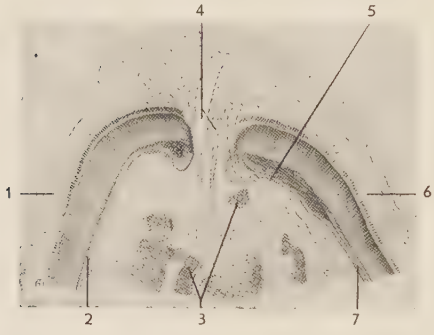

Abb. 27. — **p4**, 42täg. Katze. Vertikalschnitt durch die Bifurkation, in der Richtung des Corpus mandibulae geführt. (Ser. 6, O. 3, R. 2, S. 2.) Vergr 25×. 1 distale Wurzelpulpa, 2 Zement, 3 interradikuläres Alveolarseptum, 4 Gefässe, 5 geflechtartiges Dentin, 6 mesiale Wurzelpulpa, 7 Zement.

weist eine grosse, gegen die Pulpa etwas trichterförmig erweiterte Oeffnung mit fünf Gefässen auf, die eine ansehnliche Dentinschicht durchsetzen. Die innere Strecke des Kanals ist von klassischem Dentin begrenzt, die äussere von geflechtartigem Dentin. Dieses ist im Anschluss an den Kanal am mächtigsten, gegen die Wurzel endet es zugeschärft. Wo es dem Orthodentin anliegt, enthält es noch reichliche Lücken, gegen das Periodontium ist es dicht gefügt und lässt nur sehr wenige Dentinkanälchen erkennen.

Abb. 28 zeigt die Bifurkationsöffnung, die von einem grossen Gefässe ausgefüllt wird, beim **p4** einer 45 Tage alten Katze. Der Kanal ist ähnlich wie in der vorigen Abbildung beschaffen und begrenzt. Das geflechtartige Dentin ist von feinen, gewundenen



Abb. 28. — **p4,** 45täg. Katze. Vertikalschnitt durch die Bifurkation, in der Richtung des Corpus mandibulae geführt. (Ser. 7, O. 4, R. 1, S. 1.) Vergr. 25×. 1 mesiale Wurzelpulpa, 2 Zement, 3 interradikuläres Alveolarseptum, 4 Gefäss in der Bifurkationsöffnung, 5 geflechtartiges Dentin, 6 Orthodentin, 7 distale Wurzelpulpa.

Markkanälchen durchsetzt, die sich stellenweise bis an das klassische Dentin heranverfolgen lassen und dort senkrecht zu den Dentinkanälchen verlaufen.

Abb. 29 stellt einen Frontalschnitt durch **p3** derselben 45tägigen Katze dar. Die sattelförmige Bifurkation ist ihrer Konvexi-

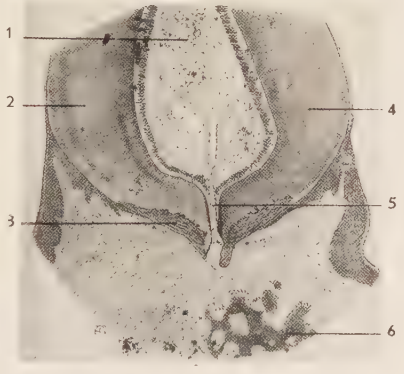

Abb. 29. — **p3,** 45täg. Katze. Frontalschnitt durch die Bifurkation. (Ser. 7, O. 1, R. 7, S. 4.) Vergr. 25×. 1 Kronenpulpa, 2 bukkale Kronenwand, 3 geflechtartiges Dentin, 4 linguale Kronenwand, 5 Bifurkationsöffnung, 6 interradikuläres Alveolarseptum.

tät entsprechend getroffen und das geflechtartige Dentin sitzt ihr als Kuppel auf. Es enthält in den Schichten gegen das klassische Dentin parallele, schlauchförmige Markräume.

b) Die Seitenkanäle der Wurzeln.

Beim **p3** einer Katze von 60 Tagen (Abb. 30) durchsetzt ein Kanal die distale Wand der mesialen Wurzel nahe bei ihrer Spitze. Er enthält Gefässe und Pulpagewebe. Seine äussere Oeffnung liegt im geflechtartigen Dentin, ganz oberflächlich im Zement.



Abb. 30. — **p3,** 60tägige Katze. Vertikalschnitt durch die mesiale Wurzelspitze in der Richtung des Corpus mandibulae geführt. (Ser. 8, O. 5, R 1, S. 3.) Vergr. 50×. 1 mesiale Wand der mesialen Wurzel, 2 mesiale Wurzelpulpa, 3 Seitenkanal, 4 distale Wand der mesialen Wurzel, 5 Zement, 6 Epithelscheide, 7 Dentin, 8 geflechtartiges Dentin, 9 interradikuläres Alveolarseptum.

Der **p3** einer drei Monate alten Katze (Abb. 31) weist ebenfalls nahe der Spitze und in der distalen Wand der mesialen Wurzel einen Gefässe und Pulpa führenden Kanal auf. Seine äussere Strecke durchsetzt eine dicke Zementschicht. Zwischen dem Zement und der noch dünnen Schicht von Orthodentin liegt geflechtartiges Dentin mit ansehnlichen Räumen.

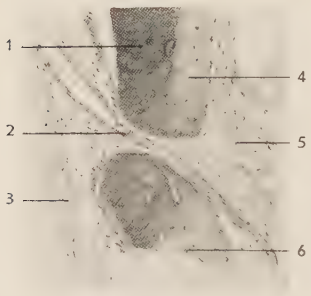

Abb. 31. — **p3,** 3 Monate alte Katze. Vertikalschnitt durch die distale Wand der mesialen Wurzel, in der Richtung des Corpus mandibulae geführt. (Ser 18, O. 9, R. 1, S. 2.) Vergr. 100×. 1 Dentin, 2 Seitenkanal mit Gefäss, 3 mesiale Wurzelpulpa, 4 und 6 Zement, 5 Periodontium.

Soweit die Seitenkanäle kräftigere Gefässe enthalten, bleiben sie so lange bestehen, wie der Zahn selbst. Die kleineren Kanäle ohne wesentliche Gefässe obliterieren dagegen schon während der Dentinapposition.

c) Die letzte Ausgestaltung des Foramen apicis radicis.

Am p3 einer drei Monate alten Katze ist das Foramen apicis radicis durch eine Dentinplatte bis auf zwei enge Gefässpassagen verschlossen. Die Abb. 32 zeigt eine derselben. Nach aussen ist diese



Abb. 32. — **p3**, 3 Monate alte Katze. Vertikalschnitt durch die mesiale Wurzelspitze, in der Richtung des Corpus mandibulae geführt. (Ser. 18, O. 10, R. 1, S. 2.) Vergr. 50 ×. 1 Wurzelpulpa, 2 mesiale Wand der mesialen Wurzel, 3 Odontoblasten, 4 Dentin, 5 distale Wand der mesialen Wurzel, 6 Zement, 7 Gefässe.

Platte von Zement überzogen. Es tritt an dieser Stelle erst lange nach der ersten Dentinbildung auf. In diesem Zustande verharren die Wurzelspitzen der Milchprämolaren, bis sie resorbiert werden. Es tritt also auf späten Entwicklungsstadien eine Unterteilung des ursprünglich einheitlichen Wurzelloches ein oder, anders ausgedrückt, eine Verzweigung des Pulpastranges.

d) Ueber akzessorische Wurzeln an den Milchprämolaren.

Während die Bifurkation entsteht und sich die Anlagen der beiden Hauptwurzeln an den Milchprämolaren ausbilden, kommt es bisweilen auf Kosten der sich vereinigenden lingualen und bukkalen Fortsätze zur Entstehung von Nebenwurzeln. Aus der nachfolgenden Beschreibung wird dabei hervorgehen, dass wir einerseits *interradikuläre*, andererseits *linguale Nebenwürzelchen* unterscheiden müssen.

Die erste Andeutung einer interradikulären akzessorischen Wurzel ist auf der Abb. 16 (9. Stadium) zu sehen. Die beiden bukkalen Vorsprünge sind in diesem Falle ziemlich lang und verbreitern sich gegen das Ende. So umfassen sie die Basis des Pulparaumes einer kleinen interradikulären Wurzel. Auf dem weiter apikal gelegenen Schnitt ist diese selbständig (Abb. 17) und hat eine eigene Epithelscheide und einen eigenen Dentinmantel. Auch bei diesen akzessorischen Wurzeln sieht man, wie sich an der Verwachsungsstelle der beiden bukkalen Vorsprünge eine Naht aus-

bildet. Sie ist auf dem vorliegenden Stadium noch nicht ganz geschlossen. An dieser Nahtstelle können, wie unser Material für spätere Entwicklungsstufen lehrt, ganz gleich wie an den entsprechenden Linien der Hauptwurzeln, seitliche Oeffnungen persistieren. Die Analogie mit der Entwicklung der Hauptwurzeln ist also vollkommen. Beide Hauptwurzeln zeigen ihren Verwachsungslinien entlang, also die mesiale an der distalen und die distale an der mesialen Wand, noch Lücken zum interradikulären Periodontium. Zwischen den beiden Wurzeln beginnt sich das interradikuläre knöcherne Alveolarseptum zu bilden. Es ist jedoch in diesem Falle nur auf der lingualen Seite aufgetreten, da bukkal an seiner Stelle das interradikuläre Würzelchen liegt.

Die Abbildungen 21 und 22 geben Aufschluss über eine andere, ebenfalls nur ausnahmsweise vorkommende Bildung, nämlich über die Entstehung eines lingualen akzessorischen Würzelchens. Dieses entspringt nicht wie ein bukkales (interradikuläres) an der Bifurkation und zwischen den bukkalen Fortsätzen, sondern apikal von der Bifurkation, geht von der distalen Wurzel aus und liegt auch in der Alveole derselben. Genetisch ist es auf den distalen Teil des lingualen Vorsprunges zurückzuführen. Es schnürt sich von der distalen Wurzel an deren lingualer Seite ab und könnte deshalb auch als disto-lingual bezeichnet werden. Das interalveoläre Septum ist in diesem Falle durchgehend, es trennt also die Alveolen beider Hauptwurzeln vollständig voneinander. Auf der Abb. 22 ist auf der distalen Seite des Septums die selbständige Strecke des Würzelchens dargestellt. Seine Epithelscheide ist gleich beschaffen wie die der Hauptwurzeln. Sein Foramen apicis ist vollständig umrandet. Bukkal geht der Schnitt durch die noch offene Naht des Würzelchens, lingual trifft er nur noch seine Epithelscheide. Auf beiden Abbildungen bemerkt man Oeffnungen der Wurzeln an den Verwachsungslinien.

Bei der 42 Tage alten Katze (Abb. 33) ist am **p4** ein interradikuläres Würzelchen zu sehen, das bukkalseits an der Bifurkation entspringt. Die erste Entstehung solcher Bildungen fällt in das 9. Stadium. Das interradikuläre Septum ist dort, wie erinnerlich, erst lingual gebildet. Auf der vorliegenden Stufe ist es rings um das Würzelchen in die Höhe gewachsen und erreicht nun auch die bukkale Alveolarwand. Die akzessorische Wurzel besitzt also im interalveolären Septum eine eigene Alveole. Der Durchmesser des Nebenwürzelchens beträgt nur etwa den fünften Teil desjenigen

der Hauptwurzeln, es hat seine definitive Länge, mit ca. ein Drittel der Hauptwurzellänge bereits erreicht. An der Spitze trägt es noch einen Rest der Epithelscheide, wie ein solcher auch an den Haupt-

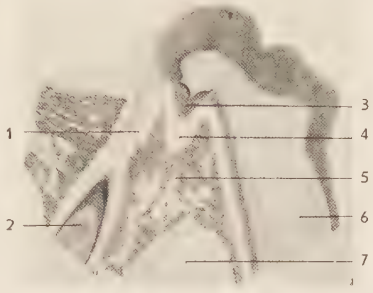

Abb. 33. — **p4,** 42täg. Katze. Vertikalschnitt, bukkal von der Bifurkation, in der Richtung des Corpus mandibulae geführt. (Ser. 6, O. 4, R. 2, S. 4.) Vergr. 13×. 1 Alveole der distalen Hauptwurzel, 2 distale Hauptwurzel, 3 basaler Anschnitt des interradikulären Würzelchens, 4 Alveole des bukkalen interradikulären Würzelchens, 5 interradikuläres Alveolarseptum, 6 mesiale Wurzelpulpa, 7 Ersatzzahnanlage.

wurzeln bis zur endgültigen Ausgestaltung des Foramen apicis radicis erhalten bleibt. Auch bei den lingualen Nebenwürzelchen tritt auf der Seite gegen die Hauptwurzel, von der sie entspringen, eine Nahtstelle auf, die an einzelnen Punkten klafft.

Am **p3** des gleichen Kiefers sitzt ein linguales akzessorisches Würzelchen (Abb. 34). Es entspringt an der mesialen Wurzel und steckt daher auch in deren Alveole, mesial vom interradikulären Septum und von der Ersatzzahnanlage. Seine Länge erreicht die der Hauptwurzel, sein Durchmesser beträgt jedoch nur ein Fünftel derselben.

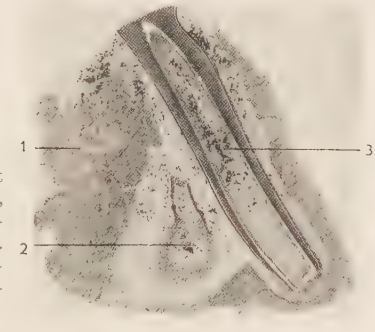

Abb. 34. — **p3,** 42täg. Katze. Vertikalschnitt durch das linguale akzessorische Würzelchen, in der Richtung des Corpus mandibulae geführt. (Ser. 6, O. 2, R. 1, S. 2.) Vergr. 13×. 1 interradikuläres Alveolarseptum, 2 Ersatzzahnanlage, 3 linguales akzessorisches Würzelchen.

Durch die beiden zuletzt angeführten Beispiele ist neuerdings die Verschiedenheit der beiden Formen von akzessorischen Wurzelbildungen dargetan. Als Folgerung aus den Beobachtungen ergibt sich: 1. *die interradikulären Nebenwurzeln verdanken ihre Entstehung der Zweiteilung des bukkalen Fortsatzes,* 2. die *lingualen*

Nebenwurzeln entstehen aus dem distalen Teil des gleichnamigen Fortsatzes und zwar durch eine Art *Ausstülpung* aus demselben. 3. Seitenkanäle können an den Nebenwurzeln genau wie an den Hauptwurzeln offen bleiben.

3. Ergebnisse der Untersuchungen an den Milchprämolaren.

a) Die Entwicklung der Wurzeln.

An den Milchprämolaren des Unterkiefers der Katze vergrössert sich nach der Anlage der Krone die basale Oeffnung des Zahnkeimes nach mesial und distal, nicht aber in der Mitte. Dadurch wird die Oeffnung geigen- oder schuhsohlenförmig. Daraufhin kommt es an der engsten Stelle zur Ausbildung von annähernd horizontal eingestellten Epithelvorsprüngen und zwar bilden sich ein lingualer und zwei bukkale Vorsprünge aus. In deren Bereich wird wie anderwärts Dentin gebildet. In der Folge vergrössern sich diese Vorsprünge und schliesslich verschmilzt der linguale Epithelsporn mesial mit dem mesio-bukkalen und distal mit dem distobukkalen. Damit werden jetzt drei Oeffnungen abgegrenzt, nämlich je eine mesiale und distale als primitives Foramen apicis der entsprechenden Wurzeln und eine mittlere im Gebiete der zukünftigen Bifurkation. Diese primitive Bifurkationsöffnung hat zunächst die Form eines Zweieckes oder etwa eines Melonenkerns, dessen Spitzen an den Vereinigungsstellen der Epithelfortsätze auslaufen, d. h. über dem distalen Umfang des mesialen Wurzelloches und über dem mesialen Umfang des distalen Wurzelloches. Die Bifurkationsöffnung ist in der Mitte am weitesten, weil hier zwischen den bukkalen Fortsätzen die Lücke klafft.

Bei der Ratte, deren mehrwurzlige Zähne offenbar auf keinem Entwicklungsstadium eine Bifurkationsöffnung aufweisen, entsteht die entsprechende Region nach *Orban* und *Müller* in einer geschlossenen Form durch die vollständige Verschmelzung je eines bukkalen und eines lingualen Epithelvorsprunges, von denen keiner eine Unterteilung aufweist.

Auf den der Anlage der Bifurkationsöffnung folgenden Entwicklungsstadien — also während der Bildung der Wurzeln — gelangen regelmässig an beiden Wurzeln gefäss- und pulpahaltige Markkanäle zur Beobachtung. Diese finden sich auf den verschiedensten Höhen der Wurzeln, aber ausschliesslich an den dem interradikulären Raum zugewandten Seiten. Dabei fällt auf, dass der

ganze Rand der apikalen Wurzelöffnung von seinem ersten Auftreten an bis zum Abschlusse des Längenwachstums der Wurzeln (soweit dieses auf Dentinbildung beruht), nie anders als in Form von einem glatten, ebenen, durch keinerlei Kerben verunstalteten, geschlossenen Saum angetroffen wird. Die Wurzelbildung und namentlich das Wurzelwachstum können daher nicht anders erfolgen, als durch eine gegen die Bifurkation, d. h. okklusalwärts, fortschreitende weitere Verschmelzung der Epithelsporne. In der auf diese Weise entstehenden Naht bleiben aber Löcher ausgespart. Die finden sich um Gefässe, welche schon im Stadium der weiten primitiven Bifurkationsöffnung diese passierten. *Die Markkanäle der Prämolaren sind daher nichts anderes als abgetrennte Partien der primitiven Bifurkationsöffnung*, somit primäre, durch Aussparung um vorhandene Gefässe angelegte Bildungen. Als letzter Rest des primitiven, weiten Bifurkationsloches bleibt die definitive Perforation der Bifurkation übrig. Sie erhält sich bis zur Resorption des Zahnes, welche im Alter von vier bis fünf Monaten statthat. Es bestätigt sich also die Vermutung von *Weski* und *Contreras* über die primäre Natur der „Pulpaperiodontiumfistel".

Die Markkanäle sind an den Milchprämolaren anfangs zahlreich und weit und sie enthalten zu dieser Zeit neben den Gefässen auch reichlich Bindegewebe. Mit der fortschreitenden Verdickung der Wurzelwand werden sie jedoch bis an die Gefässe heran eingeengt und z. T. wohl auch, unter Obliteration der Gefässe, verschlossen.

Das Foramen apicis radicis bleibt nach dem Abschluss des Längenwachstums der Wurzel nicht einheitlich. Es wird vielmehr bis auf bestehen bleibende enge Passagen für die Gefässe und Nerven durch eine Dentinplatte mit einer oberflächlichen Zementlage weitgehend verschlossen.

b) Ueber die Wachstumsrichtung der Wurzeln.

Die auffallendste Eigentümlichkeit der Markkanäle ist zweifellos deren Lokalisation einerseits in der Bifurkation (als „Pulpaperiodontiumfistel") und anderseits in einer von dieser Stelle ausgehenden Längslinie auf der interradikulären Seite der Wurzeln. Von dieser Tatsache wird jede Diskussion über die Markkanäle auszugehen haben.

Dafür dass etwa die Kanäle sekundär durch Resorption in der schon gebildeten Wurzelwand hergestellt werden könnten, fehlen

uns alle Anhaltspunkte, da wir alle Anzeichen von resorptiven Prozessen vermissen. Demgegenüber steht die Tatsache, dass die Perforationen auf frühen Entwicklungsstadien weiter und zahlreicher sind, als auf späteren. Wir zweifeln daher nicht daran, dass die von uns an den Prämolaren der Katze beschriebenen akzessorischen Zugänge zum Pulparaume als primäre Aussparungen im Verlaufe der Wurzelentwicklung anzusprechen sind. Von *Weski* und *Contreras* ist nun speziell für die Pulpaverzweigungen im apikalen Wurzeldrittel vermutet worden, sie möchten dadurch entstehen, dass die Epithelscheide während der Wurzelbildung in die Tiefe der Alveole hineinwachse und bei ihrem Vordringen Gefässe und Nerven umgreifend, diese in perforierende Kanäle aufnehme. Ich halte diese Annahme nicht für berechtigt. Der Befund einer von ihrem ersten Auftreten an auf allen Seiten glatt umrandeten Wurzelöffnung spricht meines Erachtens gegen die Vorstellung, dass die Epithelscheide um Gefässe herumwächst. Zweifellos hätte ich das eine oder das andere Mal, wenn ein solcher Vorgang wirklich stattfände, an unserem reichlich bemessenen und sorgfältig durchmusterten Untersuchungsmaterial auf Kerben im apikalen Wurzelrande stossen und auch sehen müssen, wie diese Gefässe mehr oder weniger weit umgriffen werden. Das ist jedoch niemals der Fall gewesen. Würde die Bildung der Markkanäle in einer anderen Weise als durch Abgliederung aus der primitiven Bifurkationsöffnung erfolgen, so wäre weiterhin unverständlich, weshalb sie nicht an jeder beliebigen Stelle des Wurzelumfanges auftreten könnten, sondern immer nur auf den Seiten gegen den interradikulären Raum vorkommen.

Die Tatsache, dass sich die Markkanäle aus der primitiven Bifurkationsöffnung abgliedern, scheint uns unvereinbar mit der heute noch stark verbreiteten Anschauung, laut welcher der Raum für die Zahnwurzel durch die Epithelscheide wie mit einem Locheisen ausgestanzt wird, mit andern Worten, dass die Matrix aktiv in das unter der Kronenbasis gelegene Gewebe hineinwächst und dass auf diese Weise das Längenwachstum der Wurzel bewerkstelligt wird. Die dauernd fehlerlos glatt und eben bleibende Wurzelöffnung einerseits, und die Existenz von primären Wurzelperforationen anderseits, veranlassen mich, beide Eigentümlichkeiten als unvereinbar mit der Vorstellung von einem rein apikalwärts gerichteten Wurzelwachstum aufzufassen. Ich halte vielmehr dafür, dass die erste Verwachsung der Epithelfortsätze schon in jener

Höhe erfolgt, in welcher am fertigen Zahn der apikale Dentinrand der Wurzel gelegen ist, dass also das Längenwachstum der Wurzeln durch eine Erhebung der Krone über die Ebene der genannten Oeffnung erfolgt.

Die Lehre, wonach nach der Entstehung der Krone eine Verschiebung der Zahnanlage in der Durchbruchsrichtung einsetzen soll, geht auf *Calembrunn* (1883) zurück und sie wird neuerdings durch *Sicher* (1925), *Orban* (1927), *Gross* (1934), *Lehner* und *Plenk* (1936) vertreten. Nach den genannten Autoren bildet und verlängert sich die Wurzel dadurch, dass der ganze Zahn, auf der fixen Ebene des Epithelscheidenrandes sich gewissermassen aufstemmend, okklusalwärts vorwächst. Damit wäre auch der Durchbruch der Zähne zu einem guten Teil seiner Rätselhaftigkeit entkleidet. Die sozusagen klassische Lehre dagegen lautet bekanntlich dahin, dass die Epithelscheide kontinuierlich nach der Tiefe vorwächst und somit die der Dentinbildung vorauseilende Matrix nicht nur für die Krone, sondern auch für die Wurzel schafft. Demgegenüber glaubte *Orban* zeigen zu können, dass der Rand des Schmelzorganes bezw. der Epithelscheide während der Entwicklung des ganzen Zahnes (d. h. der Krone sowohl als auch der Wurzel) den Fixpunkt bildet, von dem aus sich die gesamte Anlage okklusalwärts vorschiebt und zwar in dem gleichen Masse, wie sie sich ausbildet und wächst. Ich habe die Richtigkeit der *Orban*'schen Anschauung nicht mit seinen eigenen Methoden nachgeprüft und bin daher nicht in der Lage, sie im Hinblick auf die Kronenbildung zu stützen oder zu widerlegen. Ich glaube aber, dass meine Befunde in bezug auf die Wurzel als Stütze für die Anschauungen von *Lehner* und *Plenk* und der von ihnen zitierten Autoren zu verwerten sind. Mit der Annahme eines okklusal gerichteten Wachstums durch Erhebung der Krone und der Bifurkation gegen das Zahnfleisch hin, sind auch die besonderen, von uns am lingualen Fortsatz erhobenen Befunde am besten vereinbar. Er eilt nicht nur in bezug auf sein Wachstum schlechthin und in bezug auf die Dentinproduktion den bukkalen Vorsprüngen voraus, sondern er weicht auch frühzeitiger als diese aus seiner ursprünglichen Ebene ab und nimmt als erster die Form eines Gewölbes mit einer okklusal gerichteten Konvexität an. Die Kuppe dieses Gewölbes steht dabei nicht nur höher als die bukkalen Fortsätze, sondern sie schneidet auch (Abb. 13) in das Gewebe des sogenannten Pulpawulstes (*Lehner* und *Plenk*, Seite 506) ein, während die bukkalen Vor-

sprünge an der Pulpaperiodontiumgrenze liegen. Dieser Zustand (vergl. die Abb. 9, 12 und 13) erklärt sich wohl am ungezwungensten durch die Erhebung der Konvexität der Kuppe über ihren Rand, und nicht durch die Annahme, der Rand sei apikalwärts gewachsen. Denn dadurch würde gerade das basal von der Kuppe gelegene Pulpagewebe nicht verständlich. Gegen ein apikalwärts gerichtetes Wachstum spricht auch der Umstand, dass der Rand des primitiven Foramen apicis radicis in einer Ebene liegt, trotzdem sich der linguale Fortsatz stark vergrössert hat. Die Vergrösserung führt eben zur Bildung des okklusalwärts gerichteten Gewölbes.

Ist die soeben gegebene Interpretation richtig, dann scheint mir die Bildung der seitlichen Perforationen auf einem doppelten, aber als einheitlicher Vorgang ablaufenden Mechanismus zu beruhen, nämlich auf der Vergrösserung der primitiven Bifurkationsöffnung während der durch die okklusale Vorschiebung der Krone erfolgenden Wurzelbildung einerseits und auf der Einengung sowie auf dem unvollständigen Verschluss durch unterbrochene Nahtbildung an den dem Interradikulärraum zugewandten Wurzelseiten anderseits. Ich glaube, den Entwicklungsvorgängen durch die folgende Formulierung der Geschehnisse gerecht zu werden.

1. Die Erhebung der Krone über das feststehende Foramen apicis radicis führt zu einer dem Längenwachstum der Wurzeln entsprechenden Vergrösserung der primitiven Bifurkationsöffnung und zwar in der Weise, dass sie auf den interradikulären Seiten der Wurzeln nach Massgabe des Wachstums derselben eine zunehmende Ausdehnung gewinnt. Sie erstreckt sich ja von Anfang an in mesiodistaler Richtung von einer Wurzelöffnung durch die Bifurkation hindurch zur anderen.

2. Gleichzeitig geht die Verschmelzung des lingualen und der bukkalen Fortsätze weiter und zwar in einer okklusalwärts fortschreitenden Richtung. Dadurch wird die primäre Bifurkationsöffnung eingeengt und es entsteht dabei eine unvollständige Naht, in welcher einzelne Lücken offen bleiben. So kommt es zu einer Unterteilung der primitiven Bifurkationsöffnung. Soweit deren Abkömmlinge an den Wurzeln erhalten bleiben, bilden sie die Markkanäle. Das Bifurkationsloch selbst ist dann der Rest von einer Anlage, die mit dem Ort ihrer Entstehung dem Längenwachstum der Wurzel entsprechend gehoben wird, und von der die Markkanäle sukzessive abgetrennt werden.

c) Die Entstehung des geflechtartigen Dentins.

Eine besondere Beachtung scheinen uns die vom dritten Stadium an auftretenden Dentinschollen zu verdienen, aus denen das oberflächlich an der Bifurkation und im zunächst gelegenen Nahtbereiche der Wurzeln vorkommende Dentin hervorgeht, welches wir als ein geflechtartiges bezeichnet haben. Dieses eigenartige Gewebe ist es wohl, das auch *Münch* an Zahnkeimen von der Katze gesehen hat. Dessen Odontoblasten entstehen im Gegensatz zu denen des klassischen oder Orthodentins nicht im unmittelbaren Kontakt mit der Epithelscheide. Es fehlt ihnen also der Halt an einer Matrix. Daher ordnen sie sich unregelmässig an und geben auch nicht Anlass zur Bildung einer glatten Dentinscherbe, sondern zunächst von zahlreichen isoliert gelegenen Dentinschollen. Erst durch das Wachstum konfluieren diese später unter sich und gleichzeitig auch mit der Pulpafläche des Orthodentins, das seinerseits im Anschluss an die Epithelscheide entsteht. Durch die Konfluenz der Dentinschollen bildet sich zunächst ein lockeres, schwammiges, etwas an Knochen erinnerndes Gefüge, an dessen Oberflächen allenthalben Odontoblasten liegen und in dessen unregelmässigen, noch ansehnlich weiten Räumen ausser den Odontoblastenüberzügen noch Pulpagewebe untergebracht ist. Mit der fortschreitenden Ausfüllung der Räume durch die Dentinapposition wird das Gefüge dann zunehmend kompakter, bis schliesslich nicht nur die Pulpa daraus verschwindet, sondern auch die Odontoblasten ihrerseits erdrückt werden. Die Struktur des auf diese Weise gebildeten Zahnbeins kann natürlich mit derjenigen des Orthodentins nicht übereinstimmen. Sein appositionelles Wachstum erfolgt nicht von einer glatten Basis aus, die in Form von einer regelmässigen Odontoblastenlage parallel verschoben wird, woraus auch nur eine parallele Anordnung der Dentinkanälchen resultieren kann, sondern von einer ungemein zerklüfteten Oberfläche aus nach den verschiedensten Richtungen. Dementsprechend verlaufen auch die hier kurzen Dentinkanälchen nach allen Richtungen. Dazu kommt, dass bei der Ausfüllung der Sinuositäten schliesslich zugleich mit den Odontoblasten auch ihre Fortsätze in den Dentinkanälchen zugrunde gehen und damit diese selbst obliterieren. Sie können auf späteren Entwicklungsstadien nicht mehr nachgewiesen werden.

Die Tatsache, dass in einiger Distanz von den Zellen der Epithelscheide, eigentlich mitten im Pulpagewebe, Odontoblasten auftreten können, erlaubt die Folgerung, dass die Entstehung der

Odontoblasten nicht unbedingt an den Kontakt mit dem Epithel gebunden ist. Wollte man trotzdem einen Einfluss des Epitheles im Sinne von einer Induktion oder Organisation auf ihre Bildung annehmen, so wäre für die Odontoblasten um die Dentinschollen eine gewisse Fernwirkung zu postulieren. Das erscheint mir durchaus überflüssig. Denn bei *Lehner* und *Plenk* ist eine ganze Reihe von Befunden erwähnt, welche deutlich für die Unabhängigkeit der Odontoblasten von der Epithelscheide sprechen und in gleicher Richtung bewegen sich auch die experimentellen Ergebnisse von *Bauer*. Die flächenhafte Anordnung der Zahnbildner ist gewiss durch das Epithel bedingt, ihre Entstehung als solche aber sicher nicht.

d) Die akzessorischen Wurzeln.

Interradikuläre Würzelchen treten nur im Bereiche des bukkalen Vorsprunges auf. Es hängt dieses damit zusammen, dass nur dieser Vorsprung zweigeteilt ist und dass er das Bifurkationsloch auf frühen Stadien basalwärts begrenzt, während der linguale Vorsprung okklusalwärts vom bukkalen in die Pulpa hineinragt. Mehr lingual gelegene akzessorische Würzelchen kommen allerdings auch vor. Sie entspringen aber nicht von der Bifurkation, sondern von der mesialen oder der distalen Wurzel und liegen in den entsprechenden Alveolen. Sie entstehen dadurch, dass sich am Rande der Epithelscheide an der Wurzelbasis ein kreisrundes Loch bildet und offen bleibt, dessen Rand dann zu einer eigenen Epithelscheide wird und wo demzufolge auch ein eigenes Würzelchen auswächst. Statt des normalen Verhaltens mit der Bildung von zwei Wurzeln bilden sich dann deren drei aus und zwar unter Verdoppelung des Bifurkationsbogens.

Das Auftreten von akzessorischen Wurzeln ist nicht die Regel, sondern eine wenn auch keineswegs seltene Ausnahme bei den von mir untersuchten Milchprämolaren der Katze. Das gilt sowohl für ihre interradikuläre Modifikation als auch für die Fälle von Nebenzweigen an den Hauptwurzeln. Interradikuläre Wurzeln treten nicht etwa statt der Bifurkationsöffnung auf, sondern stets gleichzeitig mit ihr. Sie sind ja schon vor der Bifurkationsbildung angelegt und zwar dadurch, dass das Epithel zwischen den Lappen des bukkalen Fortsatzes einen besonders tiefen Einschnitt aufweist. Ihre Anlage lässt sich aber erst nach derjenigen der Hauptwurzeln

erkennen, da sie erst später als jene die Form eines Epithelscheidenringes mit Odontoblastenbelag annimmt.

Ein interradikuläres Würzelchen kann nur zwischen den beiden Lappen des bukkalen Vorsprunges entstehen, denn nur so kann es von beiden Hauptwurzeln unabhängig sein. Ein linguales Würzelchen kann nicht interradikulär sein, weil der linguale Fortsatz einheitlich ist. Es kann daher nur an der mesialen oder an der distalen Wurzel auftreten, sozusagen als Unterteilung derselben. Massgebend dafür, ob aus einer Lücke zwischen den Vorsprüngen bezw. zwischen den Fortsätzen des bukkalen Vorsprunges eine besonders weite oder mehrfache Bifurkationsöffnung oder eine interradikuläre Nebenwurzel entsteht, ist das Verhalten der Epithelscheide. Nach dem, was wir beschrieben und abgebildet haben, besitzen die Nebenwurzeln Epithelscheiden, der Bifurkationsöffnung aber fehlt eine solche.

Interradikuläre Nebenwurzeln werden gleich lang wie die Hauptwurzeln, mesiale und distale dagegen bleiben kürzer als diese. Darin ist wohl ein weiteres Argument für das okklusal gerichtete Wachstum der Zähne zu erblicken, denn die interradikulären Wurzeln treten gleichzeitig mit den Hauptwurzeln auf, die mesialen und die distalen dagegen erst später, zu einer Zeit, wo die ganze Anlage schon höher gerückt ist. Daher liegt auch ihr Foramen apicis höher als dasjenige der Haupt- und der interradikulären Wurzeln.

B. Die Wurzelbildung an den einwurzligen Zähnen des Unterkiefers.

Die für die Milchprämolaren bisher ausführlich beschriebene Entwicklung der primären Perforationen ist nur für mehrwurzlige Zähne denkbar, denn nur bei diesen kommen Lappen zur Ausbildung, deren Verbindungen unter sich mehr oder weniger vollständig sein können. Fehlen also primäre Aussparungen in der Wand des Wurzelkanals bei den einwurzligen Zähnen, die ja daselbst nur durch Umfassung von Gefässen durch eine apikalwärts wachsende Epithelscheide entstehen könnten, so müsste ein solcher negativer Befund die moderne Anschauung vom Wurzelwachstum ebenso gut stützen, wie der positive an den Milchprämolaren. Kämen aber an Inzisiven oder an Eckzähnen gleich welcher Dentition pari passu mit der Wurzelbildung entstehende Seitenkanäle vor, so stünden

wir vor einem doppelten Rätsel. Einmal könnte ihre Entstehung nicht die gleiche sein, wie bei den Prämolaren, und dann würden sie die Beweiskraft der Prämolaren für die allgemeine Gültigkeit der Lehre vom okklusal gerichteten Wurzelwachstum in Frage stellen. Aus diesen Ueberlegungen erklärt sich, dass wir uns mit besonderer Spannung der Untersuchung der einwurzligen Zähne zugewandt haben.

Um das Ergebnis gleich vorweg zu nehmen: wir sind bei unseren Beobachtungen zur Entwicklungsgeschichte der einwurzligen Zähne beider Dentitionen der Katze niemals auf Seitenkanäle oder seitliche Oeffnungen am Wurzelkanal oder auf sonstige Verzweigungen der Pulpa gestossen, abgesehen von jenen, die an der Wurzelspitze in einer ganz ähnlichen Weise wie bei den Prämolaren durch den teilweisen Verschluss des Foramen apicis entstehen. Es liegt also kein Befund gegen unsere früher entwickelten Anschauungen vor. Anderseits aber fiel uns ein Detail auf, das geeignet ist, sie durchaus zu stützen.

Die Inzisiven der ersten Dentition beginnen drei Wochen nach der Geburt das Zahnfleisch zu durchbrechen. Ungefähr zwei Wochen früher nimmt das Dentin an der Wurzelspitze die Form von einem gestauchten Rohr an, eine Gestalt, wie wir sie bisher weder auf jüngeren noch auf älteren Entwicklungsstufen gesehen haben. Die Abb. 35 von einer erst 15tägigen Katze gibt Aufschluss, worum es sich handelt. Nach dem Durchbruch (Abb. 36 von einer 3 Wochen



Abb. 35. — Längsschnitt durch die Wurzelspitze des i1 einer 15täg. Katze. (Ser. 20, O. 3, R. 3, S. 2.) Vergr. 100×. 1 Wurzelpulpa, 2 Odontoblasten, 3 Dentin, 4 Epithelscheide.

alten Katze) ist das Dentinrohr dagegen wieder vollkommen glatt gestreckt. Dieser Befund scheint uns dafür zu sprechen, dass das einmal angelegte Foramen apicis dentis seine Lage tatsächlich nicht ver-

ändert. Die Stauchung am Foramen lange vor dem Abschluss des Wurzelwachstums dürfte dabei so zu verstehen sein, dass sich dem Aufsteigen des Zahnes ein stärkeres Hindernis entgegenstellt. Infolgedessen legt sich das sozusagen „an Ort" weiterwachsende Dentin, das ja noch weich ist, in Falten. Sobald dann der Durchbruch einsetzt, streckt es sich wieder.

Abb. 36. — Längsschnitt durch die Wurzelspitze des i3 einer 3 Wochen alten Katze. (Ser. 32, O. 6, R. 1, S. 1.) Vergr. 31×. 1 Wurzelpulpa, 2 Dentin, 3 Odontoblasten.

Nähern sich die Inzisiven der ersten Dentition dem Ende von ihrer Existenz, dann treten seitliche Perforationen an ihren Wurzeln auf. Das ist an unserem Material frühestens 42 Tage nach der Geburt zu beobachten, also erst auf Stadien, in denen kein Längenwachstum der Wurzeln mehr statt hat. Der Befund beruht auf der Resorption von fertigem Wurzelmaterial und ist daher als ein sekundärer zu bewerten. Er unterscheidet sich aus diesem Grunde prinzipiell von demjenigen an den Milchprämolaren. Die Resorptionskanäle der Inzisiven treten alle in der oberen Hälfte des unteren Wurzeldrittels auf. Bis zum Alter von drei Wochen verlaufen die Wurzeln geradlinig, auf den anschliessenden Stufen aber weichen ihre apikalen Drittel auf der Höhe der Ersatzzahnanlagen mehr oder weniger stark bukkalwärts ab. Die Zententwicklung setzt im Alter von 30 Tagen ein und beginnt lingualseits, also auf der Seite der Ersatzzahnanlage, an der Konvexität der eben erwähnten Abbiegung der Wurzel. Mit 42 Tagen ist auch an der bukkalen Seite Zement aufgetreten. Anfänglich sind die Resorptionskanäle eng, sie erreichen aber später, wenn die Resorption der Wurzelspitzen in grossem Stil in Gang gekommen ist, die Weite des Hauptkanals. Ausnahmslos führen sie Blutgefässe. Meist liegen sie an der lingualen Seite, also gegen den Ersatzzahn hin, sie kommen

aber auch in bukkaler Lage vor. Die Abb. 37 zeigt einen Markkanal in einem i2 einer 42 Tage alten Katze. Er weist als Inhalt neben Pulpagewebe feine Gefässe auf. Die charakteristisch abge-

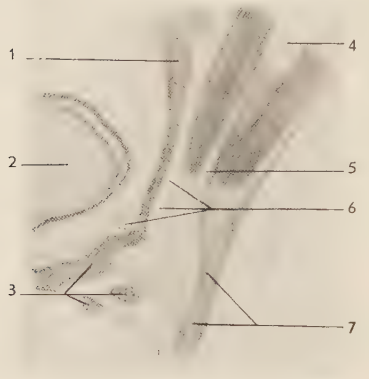

Abb. 37. — Längsschnitt durch die Wurzel des i2 einer 42täg. Katze. (Ser. 6, O. 3, R. 1, S. 4.) Vergr. 25×. 1 Alveolarknochen, 2 Ersatzzahn, 3 Knochen, 4 Wurzelpulpa, 5 Resorptionskanal, 6 Gefässe, 7 Tangentialschnitt der Wurzel.

bogene Wurzelspitze liegt nicht in der Schnittebene der Figur, da sie aber gerade noch angeschnitten ist, lässt sich ihre Richtung und der ungefähre Ort des Foramen apicis erkennen. An der Wurzelspitze sind noch keine Veränderungen im Sinne einer Verödung des Kanals zu sehen, wie das für spätere Stadien typisch ist. Die Abb. 38 zeigt einen bukkalen Markkanal. Er durchsetzt Zement

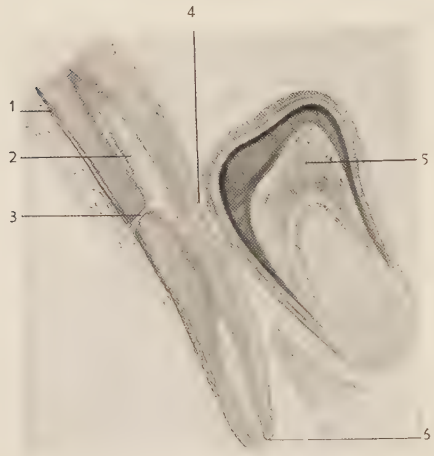

Abb. 38. — Längsschnitt durch die Wurzel des i1 einer 2 Monate alten Katze. (Ser. 8, O. 3, R. 2, S. 4.) Vergr. 25×. 1 Osteoklast, 2 Wurzelpulpa, 3 bukkaler Resorptionskanal, 4 linguale Arrosion, 5 Ersatzzahn, 6 Foramen apicis.

und Zahnbein senkrecht zur Richtung der Wurzel und enthält neben feinen Gefässen etwas Pulpagewebe. Auf derselben Abbildung liegt lingual auf der Höhe des bukkalen Kanals eine tiefe Resorptionslakune, in die sich die Krone des Ersatzzahnes etwas

hineingeschoben hat. Okklusal vom bukkalen Kanal ist eine weitere kleine Arrosion erkennbar. Sie ist über 10 Schnitte von 40 Mikren zu verfolgen. Auf dem vorgelegten Schnitte zeigt sie sich zwar nicht in ihrer grössten Ausdehnung, aber sie weist als Merkmal ihrer Entstehung einen unzweifelhaften Osteoklasten auf.

Von einer drei Monate alten Katze stammt die Abb. 39. Die im abgebildeten Schnitte nicht getroffene, aber in ihrer Richtung angedeutete Wurzelspitze ist in der typischen Weise abgebogen. In

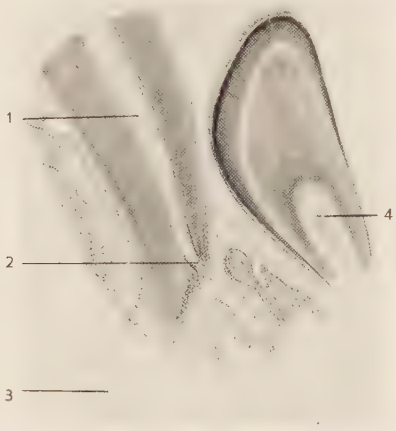

Abb. 39. — Längsschnitt durch die Wurzel des i1 einer 3 Monate alten Katze. (Ser. 18, O. 1, R. 2, S. 2.) Vergr. 25×. 1 Wurzelpulpa, 2 Resorptionskanal, 3 aus der Schnittebene abweichende Wurzelspitze, 4 Ersatzzahn.

ihrem Bereich beginnt der Canalis radicis allmählich zu obliterieren. Das geht derart vor sich, dass das Pulpagewebe vom Resorptionskanal bis zum Apex in dichtes Bindegewebe umgewandelt wird. Dieses verkalkt mehr und mehr und geht schliesslich in ein zement- oder knochenartiges Gewebe über. Der Arrosionskanal ist wesentlich weiter als derjenige am Zahn der Abb. 37. Er führt der Pulpa grosse Gefässe, möglicherweise sogar Nerven zu. Der Verödungsprozess des unteren Wurzelabschnittes nimmt seinen Anfang in der Gegend der Arrosionskanäle selbst. Aus der Abb. 40 von einer drei Monate alten Katze ist ersichtlich, dass am unteren Teil der Wurzeln von allen Seiten her der Abbau eingeleitet ist.

Die Tatsache, dass *an den Milchinzisiven primäre Markkanäle nicht vorkommen*, stützt die Anschauungen, die uns die Prämolaren nahe gelegt haben, soweit ein negativer Befund dazu überhaupt imstande ist. Dass die sekundären, durch Resorption entstehenden Kanäle für das Leben des Zahnes bedeutungsvoll sind, können wir nicht behaupten, da wir über das Verhalten ihrer Gefässe nicht ausreichend Bescheid wissen. Vor allen Dingen wissen wir nicht,

ob sie mit den Pulpagefässen in Verbindung treten. Sollte das der Fall sein, so würden die Resorptionskanäle das Leben des Zahnes verlängern, indem sie in bezug auf die Ernährung der Pulpa und des Dentins das Foramen apicis ersetzen, dessen Gefässe ja mit der fortschreitenden fibrösen Umwandlung und Verkalkung der Pulpa veröden.

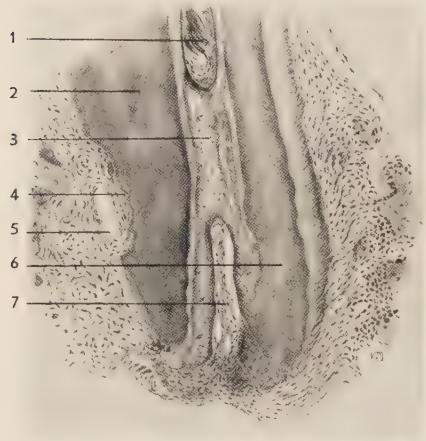

Abb. 40. — Längsschnitt durch die Wurzel des i2 einer 3 Monate alten Katze. (Ser. 18, O. 4, R. 1, S. 3.) Vergr 100 ×. 1 verdichtetes Bindegewebe der Wurzelpulpa, 2 linguale Wurzelwand, 3 verkalktes Bindegewebe, 4 Arrosion, 5 Gefäss, 6 Dentin der Wurzel, 7 Bindegewebe.

Nach unseren Untersuchungen an ein- und mehrwurzligen Milchzähnen ist die Frage nach der Entstehung von akzessorischen Zugängen zum Pulparaume, wenigstens was das Grundsätzliche betrifft, beantwortet. Nach ihrer Genese können wir die Kanäle folgendermassen einteilen.

1. Primäre Kanäle. Hieher gehören die *Derivate der primitiven Bifurkationsöffnung an mehrwurzligen Zähnen*, nämlich die *Markkanäle*, die gegen den interradikulären Raum gerichtet sind, sowie *die definitive Bifurkationsöffnung*, der letzte Rest der primitiven. Als primäre Kanäle sind weiterhin anzusprechen *die Löcher in der siebförmigen Platte, welche das von Dentin umrandete Foramen apicis abschliesst.*

2. Sekundäre Kanäle. Sekundär sind die *durch Resorption an den Wurzeln einwurzliger Zähne sich bildenden Perforationen.* die kurz vor dem Untergang des Zahnes auftreten.

C. Die akzessorischen Zugänge zur Pulpa der bleibenden Zähne.

a) Die Bifurkationslöcher der mehrwurzligen Zähne.

Unsere Untersuchungen hätten einen fragmentarischen Charakter und die daraus gezogenen Schlüsse ständen nicht auf einer ausreichenden Basis, würden wir uns mit den für Milchzähne gemachten Angaben begnügen. Ich habe daher im Hinblick auf die uns beschäftigenden Probleme auch die zweite Dentition untersucht. Da diese Unternehmung nichts grundsätzlich Neues an den Tag gebracht hat, begnüge ich mich mit einer kursorischen Schilderung der Feststellungen.

Eine Oeffnung an der Bifurkation ist ausnahmslos an den bleibenden Prämolaren (**P3** und **P4**) sowie am Molar (**M1**) vorhanden. Sie ist daher auch für diese Zähne als physiologisch anzusprechen. Ihre Entwicklung zu schildern, wäre gleichbedeutend mit unnützen Wiederholungen. Die Oeffnung ist bei fünfjährigen Tieren noch vorhanden, sie dürfte also zeitlebens erhalten bleiben. Ein gewisser Unterschied gegenüber den weiten und nebst den Gefässen viel Pulpagewebe führenden Bifurkationsöffnungen der Milchprämolaren besteht insofern, als diese bei den bleibenden Zähnen eng sind und nur noch Gefässe enthalten. Deren Verlauf ist meist mehr oder weniger gewunden, daher werden sie auf Schnitten nur selten der ganzen Länge nach getroffen.

Die Abb. 41 von einer fünf Monate alten Katze zeigt die Bifurkation des **P4**, dessen Krone noch vom Kieferepithel bedeckt ist. Ein enger Kanal mit einem Gefäss windet sich durch das Dentin,

Abb. 41. — **P4** einer 5 Monate alten Katze. Vertikalschnitt durch die Bifurkation, in der Richtung des Corpus mandibulae geführt. (Ser. 17, O. 2, R. 3, S. 1.) Vergr. 50×. 1 Bifurkationskanal, 2 geflechtartiges Dentin, 3 Orthodentin, 4 interradikuläres Alveolarseptum.

das auf der Periodontiumseite in seiner geflechtartigen Modifikation vorliegt.

Auf der Abb. 42 ist der Bifurkationskanal des **M1** einer einjährigen Katze getroffen. Das geflechtartige Dentin zeigt eine verhältnismässig geringe Ausdehnung.

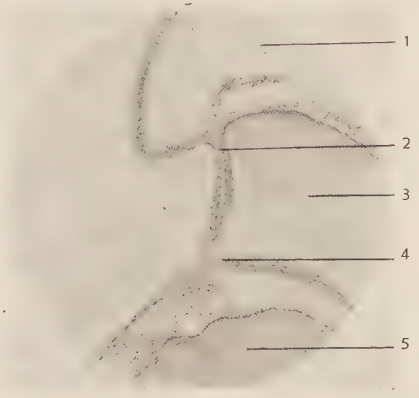

Abb. 42. — **M1** einer 1jährigen Katze Vertikalschnitt durch die Bifurkation, in der Richtung des Corpus mandibulae geführt. (Ser. 9, O. 3, R. 1, S. 3.) Vergr. 25×. 1 Kronenpulpa, 2 Bifurkationskanal, 3 Orthodentin, 4 geflechtartiges Dentin, 5 interradikuläres Alveolarseptum.

Die Bifurkation des **P3** eines 11 Monate alten Tieres weist einen engen, gewundenen Gefässkanal auf, der durch den in der Abb. 43 wiedergegebenen Schnitt getroffen ist. Die Aussenfläche der Bifurkation weist nicht nur geflechtartiges Dentin, sondern,

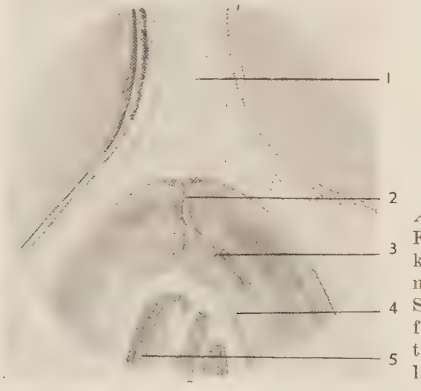

Abb. 43. — **P3** einer 11 Monate alten Katze. Vertikalschnitt durch die Bifurkation, in der Richtung des Corpus mandibulae geführt. (Ser. 22, O. 8, R. 2, S. 3.) Vergr. 25×. 1 Kronenpulpa, 2 Bifurkationskanal, 3 geflechtartiges Dentin, 4 Zement, 5 interradikuläres Alveolarseptum.

dem Alter der Katze entsprechend, auch eine Zementschicht auf. Die Pulpahöhle ist durch das Dickenwachstum ihrer Dentinwand schon stark eingeengt.

In seiner gesamten Länge ist der Bifurkationskanal des **P4** von einer fünfjährigen Katze auf der Abb. 44 getroffen. Er führt ein

ganzes Bündel von Gefässen. Das Dentin dürfte seine endgültige Dicke längst erreicht haben. An der Aussenseite der Bifurkation ist es geflechtartig und von Zement bedeckt.

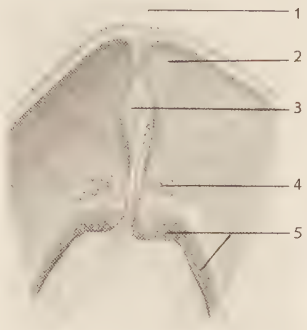

Abb. 44. — **P4** einer 5jährigen Katze. Vertikalschnitt durch die Bifurkation, in der Richtung des Corpus mandibulae geführt. (Ser. 12, O. 3, R. 1, S. 3.) Vergr. 25×. 1 Kronenpulpa, 2 Orthodentin, 3 Bifurkationskanal, 4 geflechtartiges Dentin, 5 Zement.

Seitliche Abzweigungen des Wurzelkanals sind an den bleibenden Prämolaren und am Molar auf keiner Stufe der Entwicklung angetroffen worden, wenigstens solche nicht, die denen am Milchgebisse entsprechen, indem sie das Lumen des Wurzelkanals mit dem Periodontium verbinden. Woran das liegt, vermag ich nicht zu sagen. Etwa die Gefässe für die Aussparungen in den Wurzelnähten oder für das Fehlen derselben verantwortlich zu machen, geht nicht an. Denn auch an den mehrwurzligen Zahnanlagen des definitiven Gebisses treten Gefässe genug in die Basis der Papille ein, die Anlass zur Bildung von seitlichen Wurzelkanälen geben könnten. Blind endende Abzweigungen von Wurzelkanälen an bleibenden Prämolaren, die dem Hauptkanal parallel verlaufen, sind uns begegnet, so z. B. bei einer 11 Monate alten Katze. Sie enthalten neben Gefässen auch Pulpagewebe. Ist ihr Lumen ansehnlich, so ist es von Odontoblasten ausgekleidet. Sie liegen teils im Bereiche der Nahtstellen, teils ausserhalb derselben. An der Interradikulären Seite der Wurzeln findet man ähnliches Gewebe, wie unser geflechtartiges Dentin. Ueber die Entwicklung dieser Abzweigungen des Wurzelkanals vermögen wir aus Mangel an Material keine Auskunft zu geben.

Den permanenten Inzisiven und Eckzähnen kommen keinerlei Abzweigungen der Wurzelkanäle zu, weder primäre, noch sekundäre.

b) Die Ausgestaltung der Wurzelspitzen an den mehrwurzligen Zähnen.

Vielgestaltiger als an den Milchzähnen ist die Gegend des Apex an den Prämolaren und am Molaren des Dauergebisses. Sie tritt uns daselbst als ausgesprochene „Regio ramificationis" entgegen.

Bei jugendlichen Individuen treten die Gefässe und Nerven durch ein weites und einheitliches Foramen apicis in die Pulpa. Mit zunehmendem Alter wird die Oeffnung durch Apposition von Dentin enger. Gleichzeitig entsteht ein Abschluss derselben gegen das Periodontium durch eine an Dicke zunehmende siebartig durchlöcherte Zementplatte oder eher durch einen Zementkegel. Die darin enthaltenen Kanäle lassen nur noch Gefässe und Nerven durch.

Die Abb. 45 zeigt die mesiale Wurzelspitze des **M1** einer einjährigen Katze mit ihrem dicken Zementverschluss und den die

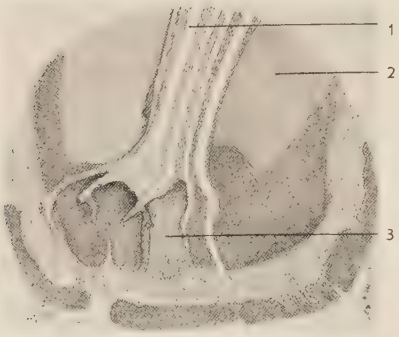

Abb. 45. — **M1** einer 1jährigen Katze Längsschnitt durch die mesiale Wurzelspitze, in der Richtung des Corpus mandibulae geführt. (Ser. 9, O. 3, R. 2, S. 3.) Vergr. 25×. 1 Gefässe der Wurzelpulpa, 2 Orthodentin, 3 Zementplatte mit Gefässlöchern.

Pulpa aufsuchenden Gefässen. Die Pulpa im Wurzelkanal ist noch ein einheitlicher Strang.

Im weiteren Verlaufe der Entwicklung beginnt das Pulpagewebe im Anschluss an die Zementmasse im Foramen apicis zwischen den Gefässen zu verkalken. Die Abb. 46 zeigt dieses an der mesialen Wurzelspitze des **P4** von einer 13 Monate alten Katze. Die verkalkten Partien weisen eine faserige Struktur auf und sind mit Hämatoxylin stärker färbbar, als das Dentin. In ihrer Umgebung sind keine Odontoblasten zu sehen. Es dürfte sich um Kalkablagerung im Bindegewebe handeln.

Im Alter von fünf Jahren ist der Wurzelkanalinhalt weitgehend verkalkt. Die Abb. 47 und 48 von der Wurzel des **P4** dienen als

Beleg für diese Aussage. Fingerartige Fortsätze von verkalktem Pulpagewebe und mehrere Dentikel haben den Pulpastrang zu einem reich verzweigten und mit Querverbindungen versehenen Kanalsystem umgewandelt.



Abb. 46. — **P4** einer 13 Monate alten Katze. Vertikalschnitt durch die mesiale Wurzelspitze, in der Richtung des Corpus mandibulae geführt. (Ser. 22, O. 7, R. 1, S. 1.) Vergr. 25×. 1 unverkalkte Wurzelpulpa, 2 Orthodentin, 3 verkalkte Wurzelpulpa, 4 Periodontium, 5 Zement.

Abb. 47. — **P4** einer 5jährigen Katze Vertikalschnitt durch die mesiale Wurzelspitze, in der Richtung des Corpus mandibulae geführt. (Ser. 12, O. 1, R. 1, S. 3.) Vergr. 25×. 1 Wurzelpulpa, 2 Orthodentin, 3 Dentikel, 4 verkalktes Pulpagewebe, 5 Zement.

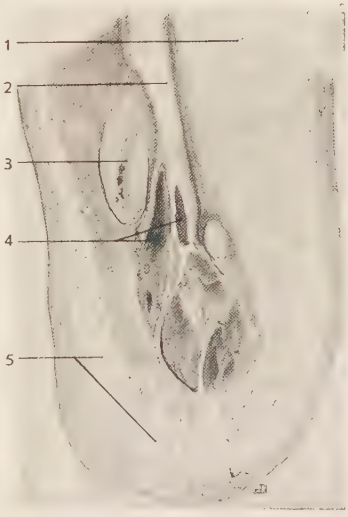

Abb. 48. — **P4** einer 5jährigen Katze. Vertikalschnitt durch dieselbe Wurzelspitze wie in Fig. 46, in der Richtung des Corpus mandibulae geführt. (Ser. 12, O. 2, R. 1, S. 1.) Vergr. 25×. 1 Orthodentin, 2 unverkalkte Wurzelpulpa, 3 Dentikel, 4 verkalktes Pulpagewebe, 5 Zement.

Bei den permanenten Inzisiven erfolgt unmittelbar vor dem Abschluss des Wurzelwachstums eine Unterteilung des Foramen apicis durch Dentin. Etwas früher, im Alter von fünf Monaten, ist das Foramen noch eine weite Oeffnung. Das geht aus der Abb. 49

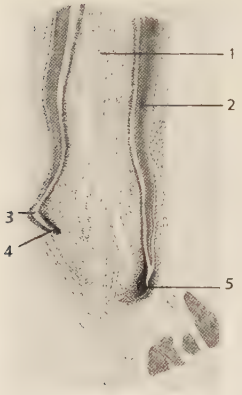

Abb. 49. — **J3** einer 5 Monate alten Katze. Vertikalschnitt durch die Wurzelspitze, in der Richtung des Corpus mandibulae geführt. (Ser. 19, O. 14, R. 2, S. 1.) Vergr. 50×. 1 Wurzelpulpa, 2 Orthodentin, 3 Prädentin, 4 Epithelscheide, 5 Odontoblasten.

hervor, und zwar für **J3**. Vom Rande der unteren Wurzelöffnung her wächst die Epithelscheide gegen das Zentrum vor und umwächst dabei die den Wurzelkanal aufsuchenden Gefässe. Im Anschluss an die Epithelscheide erfolgt dann die Dentinbildung (Abb. 50, **J3** von einer fünf Monate alten Katze), so dass an die Stelle

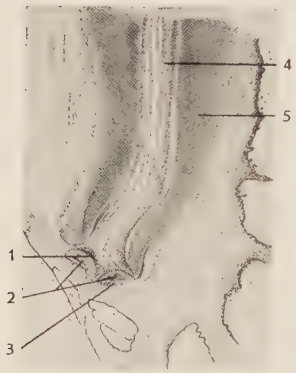

Abb. 50. — **J3** einer 5 Monate alten Katze. Vertikalschnitt durch die Wurzelspitze, in der Richtung des Corpus mandibulae geführt. (Ser. 19, O. 9, R. 1, S. 1.) Vergr. 50×. 1 Odontoblasten, 2 Dentin, 3 Zementoblasten, 4 Wurzelpulpa, 5 Dentin.

des einheitlichen Foramen eine siebförmig durchlöcherte Platte tritt. In der Folge verdickt sich die Platte durch Dentinapposition auf der Pulpaseite und die sie durchsetzenden Kanäle werden entsprechend länger auf Kosten des ursprünglich einheitlichen unteren Endes des Wurzelkanales. Inzwischen bildet sich Zement um die

Wurzelspitze und auch an der Aussenfläche der Dentinplatte, wodurch die Kanäle auch apikalwärts etwas verlängert werden. Als Beleg dafür geben wir die Abb. 51 von den Wurzelspitzen des **J2** und **J3** einer 13 Monate alten Katze. Histologisch entspricht das Dentin der Siebplatte durchaus dem Orthodentin, es entsteht ja

Abb. 51. — **J2** und **J3** einer 13 Monate alten Katze. Vertikalschnitt durch die Wurzelspitzen, in der Richtung des Corpus mandibulae geführt. (Ser. 22, O. 10, R. 4, S. 4.) Vergr. 25×. 1 Wurzelpulpa des J3, 2 und 5 Dentin, 3 und 6 Zement, 4 Wurzelpulpa des J2.

auch wie dieses in unmittelbarem Anschluss an die Epithelscheide. Dentikel, die an Prämolaren und Molaren so massenhaft vorkommen, fehlen den Inzisiven.

Die Regio ramificationis der permanenten Inzisiven entwickelt sich also durch das Auftreten der aus Dentin gebauten Siebplatte im ursprünglich einheitlichen Foramen apicis, während sie bei den Prämolaren und Molaren vom Zement bestritten wird, zu dem sich später verkalktes Pulpagewebe gesellt. Die Unterteilung des Foramen apicis radicis hat natürlich zur Folge, dass eine der Zahl der Perforationen entsprechende Anzahl von Gefässen in seinem ehemaligen Bereiche die Pulpa aufsucht. Ein einziges von ihnen, etwa das axialste, als wahre Arterie des Wurzelloches zu bezeichnen und die anderen als Aeste der Periodontiumgefässe anzusprechen, wie das *Aguilhon de Sarran* getan hat, ist auf Grund der Entwicklungsgeschichte nicht zu rechtfertigen.

Zusammenfassung.

1. Bei der Katze bildet sich die Bifurkation mehrwurzliger Zähne durch das horizontale Auswachsen von drei Fortsätzen der Epithelscheide. Die Vereinigung dieser Fortsätze bleibt unvollständig, wodurch die primitive Bifurkationsöffnung entsteht.

2. Die Ränder der soeben gebildeten Foramina apicum radicum stossen nicht in die Tiefe der Alveole vor. Es wird vielmehr durch die in ihrem Bereiche erfolgende Neubildung von Dentin, durch welche sich die Wurzeln verlängern, die Zahnkrone okklusalwärts verschoben, während die Wurzellöcher in der gleichen Lage verharren, in welcher sie angelegt worden sind.

3. Die akzessorischen Zugänge zum Pulparaume der Zähne lassen sich auf Grund ihrer Entwicklung folgendermassen einteilen:

a) *Primäre Zugänge.* Hieher gehören zunächst die das Dentin durchsetzenden Perforationen der Bifurkation der mehrwurzligen Milch- und Ersatzzähne, sodann die nur an den Milchprämolaren beobachteten Abzweigungen des Wurzelkanals, die als Abtrennungen des primitiven Bifurkationsloches entstehen, wie dieses das Dentin durchsetzen und ausschliesslich an der dem interradikulären Raume zugewandten Seite der Wurzeln auftreten. Damit geben sie sich als Produkte einer unvollständigen Vereinigung der Epithelsporne zu erkennen. Primär sind ferner die Verzweigungen des Pulpastranges an den Wurzelspitzen, die je nach den Zähnen, um die es sich handelt, nur im Zement eingebettet sind oder auch noch das Dentin durchsetzen. Sie entstehen durch Umwachsung der Gefässe von Seiten der Hartsubstanzen.

b) *Sekundäre Zugänge.* Als solche sind die während der Resorption der Milchzähne an deren Wurzeln durch Arrosion von aussen her auftretenden Gefässkanäle zu bezeichnen.

4. Im Bereiche der Bifurkation lässt sich die Entwicklung eines eigentümlichen *geflechtartigen Dentins* verfolgen. Im fertigen Zustande ist es vor allem dadurch charakterisiert, dass es keine Dentinkanälchen aufweist, sondern aus einer homogenen Grundsubstanz besteht, die aus Klumpen und Schollen zusammengesetzt ist. Die Grenzen derselben treten auf Grund ihrer Färbbarkeit hervor. Genetisch ist dieses Gewebe darauf zurückzuführen, dass an den Stellen, wo es vorkommt, Odontoblasten auftreten, die keine Anlehnung und Stütze an der Epithelscheide finden, sondern unabhängig von dieser Matrix und nicht in glatter Schicht, sondern unregelmässig buchtig und bisweilen auch etwas lückenhaft angeordnet sind. Im Anschluss an diese Zellen wird das entstehende Zahnbein zunächst in Form von weit auseinander liegenden Schollen angelegt. Das Wachstum derselben drängt die anfänglich an ihrer ganzen Oberfläche liegenden Odontoblasten zusammen, beengt den

ihnen zur Verfügung stehenden Raum mehr und mehr und erdrückt sie schliesslich mit Ausnahme von jenen, die gegen den freien Pulparaum zu gelegen sind. Mit dem Untergang dieser Zahnbildner gehen auch deren Fortsätze verloren und mit diesen die Dentinkanälchen. Im Endstadium der Entwicklung sind die Schollen zu einer kompakten zellfreien Masse verschmolzen. Die Odontoblastenschicht gegen die Pulpa bleibt nicht nur bestehen, sondern ordnet sich mehr und mehr zu einer glatten Lage an. Das hat zur Folge, dass sich pulpawärts vom geflechtartigen Dentin Orthodentin mit parallelen, radiär angeordneten Dentinkanälchen ausbildet.

Résumé.

1. Chez le chat, la bifurcation de la racine dentaire se forme par la croissance horizontale de trois bourgeons épithéliaux. La réunion de ces bourgeons restant incomplète, la naissance de l'ouverture primaire de la bifurcation a lieu.

2. Les bords des foramina apicum radicum ainsi formés ne s'enfoncent pas dans la profondeur de l'alvéole. Au contraire, grâce à la formation de dentine nouvelle dans cette région, qui provoque un allongement des racines, la couronne de la dent est poussée en direction occlusale, pendant que les trous radiculaires restent dans la situation dans laquelle ils ont été formés.

3. Les accès accessoires à la cavité pulpaire des dents peuvent être selon leur mode de formation divisés de la façon suivante:

a) *accès primaires.* Sont à considérer comme tels les perforations traversant la dentine de la bifurcation des dents de lait et des dents définitives pluriradiculaires. De même les diverticules du canal radiculaire observés seulement chez les prémolaires de lait, produits par détachement du trou de bifurcation primitif et qui se trouvent exclusivement du côté de la racine tournée vers l'espace interradiculaire. Cette particularité permet de les reconnaître comme le produit de la réunion incomplète des bourgeons épithéliaux. Primaires sont aussi les ramifications de la pulpe à l'extrémité des racines qui, suivant les dents dont il s'agit, se trouvent uniquement dans le cément ou traversent aussi la dentine. Elles sont produite par la croissance des substances dures autour des vaisseaux.

b) *accès secondaires.* Sont à considérer comme tels ceux qui prennent naissance pendant la résorption des dents de lait au moyen de l'arrosion de canaux sanguins provenant du dehors.

4. Dans la région de la bifurcation on peut observer le développement d'une *dentine clayonnée* singulière. A l'état définitif elle est surtout caractérisée par le fait qu'elle ne possède pas de canaux de dentine, constituée qu'elle est d'une substance de fond homogène composée d'amas et de conglomérats. Leur limites sont visibles grâce à la possibilité d'une coloration différente. L'origine de ce tissus s'explique de la façon suivante. Là où nous avons ce tissus nous trouvons au commencement des odontoblastes qui n'ont ni appui ni contact avec l'épithélium du bourgeon épithélial et qui indépendammant de cette matrice sont disposés non pas en couche lisse mais tout à fait irrégulièrement et parfois aussi d'une façon discontinue. La dentine formée par ces cellules est d'abord produite sous forme d'amas éloignés les uns des autres. La croissance de ces amas conduit à une compression des odontoblastes qui au début occupent toute leur surface, rétrécit de plus en plus l'espace qu'ils ont à leur disposition et les étouffe finalement à l'exception de ceux qui sont disposés vers la cavité pulpaire. A la disparition de ces odontoblastes correspond la disparition de leurs processus et avec eux les canaux de la dentine. Dans les derniers stades du développement les amas sont soudés entre-eux et constituent une masse compacte et dépourvue de cellules. La couche des odontoblastes situés vis-à-vis de la cavité pulpaire continue non seulement d'exister, mais encore ses cellules se disposent de plus en plus en une couche lisse. La conséquence de cette disposition est que, en direction pulpaire de la dentine clayonnée se forme de l'orthodentine avec des canaux de dentine parallèles et disposés radiairement.

Summary.

1. In cats the bifurcation develops by the horizontal growing out of three processes of the epithelial sheath. The union of these processes remains incomplete, which leads to the development of the primitive opening of the bifurcation.

2. The margins of the foramina apicum radicum just built do not push into the depth of the alveole. What really happens is that

the new formation of dentine in their neighbourhood, by which the roots lenghen, shifts the crown towards occlusion, the foramina however remain in the same position, in which they have been formed.

3. The accessory accesses to the pulp-cavity of the teeth can be divided in regard to their development as follows:

a) *Primary accesses.* Here are to be mentioned first the perforations of the bifurcation of the milk-teeth and permanent teeth with more than one root. Secondly the branches of the pulp-cavity which are observed only in milk-teeth. They are formed as separations of the primitive foramen of the bifurcation, permeate the dentine in the same way as the foramen itself and occur only at the side of the root which is directed towards the space between the roots. That shows them to be products of an incomplete union of the epithelial proliferations. Primary are further the branches of the pulp-cavity at the apex of the roots, which according to the teeth in question are embedded only in the cement or pierce even the dentine. They develop by the solid substances walling in the vessels.

b) *Secondary accesses.* These are the vascular canaliculi which appear by erosion from outside, at the roots of the milk-teeth during their resorption.

4. On the area of bifurcation dentine of a peculiar, somewhat reticular kind, develops. When complete it is above all characterised by the absence of canaliculi. It consists of a homogeneous substance composed of clods, the boundaries of which being conspicuous because of their capability of being stained. Developmentally this tissue can be explained by the fact that on places where it occurs odontoblasts develop which find no support by the epithelial sheath and are arranged independently and not in a smooth layer but irregularly showing sinuses and sometimes gaps. In connection with these cells the dentine is built at the beginning in the form of clods lying widely apart from each other. The growth of these clods brings the odontoblasts, which at first are scattered all over their surface, together, lessening gradually the space at their disposal, and finally crushes them, except the ones which are placed towards the pulp-cavity. The destruction of these odontoblasts is accompanied by the destruction of their processes and of the dentinal tubules. At the final stage of the development

the clods form a compact mass free of cells. The layer of odontoblasts next to the pulp not only remains but gradually arranges itself into a smooth stratum. That leads, in the area inside the reticular dentine, to the development of orthodentine with parallel and radially arranged dentinal tubules.

Literatur.

Adrion, W., Histol. Untersuchungen des apikalen Paradentiums. Dtsch. zahnärztl. Wchenschr. 1932. — *Djerassi, D.*, Verästelungen des apikalen Wurzelkanales. Vjschr. Zahnheilk. 1922. — *Feiler, E.*, Zur Anatomie des Foramen apikale. Dtsch. Mschr. Zahnheilk. 1915; Erkrankungen der Wurzelhaut. Fortschr. Zahnheilk. 1926. — *Fischer, G.*, Feinere Anatomie menschlicher Zähne. Dtsch. Mschr. Zahnheilk. 1907; Beiträge zur Behandlung erkrankter Zähne mit besonderer Berücksichtigung der Anatomie und Pathologie der Wurzelkanäle. Dtsch. Zahnheilk. in Vorträgen, 1908; Bau und Entwicklung der Mundhöhle des Menschen. Leipzig, 1909; Der heutige Stand der Wurzelbehandlung mit Rücksicht auf die feinere Anatomie menschlicher Wurzelkanäle. Dtsch. Mschr. Zahnheilk. 1912; Erwiderung auf die Arbeit von *Djerassi*. Vjschr. Zahnheilk. 1923. — *Greve, H. Chr.*, Paradentale Erkrankungen. Dtsch. Zahnheilk. 1920; Anbau und Abbau der Zahngewebe. Zahnärztl. Rundsch. 1926. — *Hess, W.*, Anatomie der Wurzelkanäle des menschlichen Gebisses. Schweiz. Vjschr. Zahnheilk. 1917; Zur Frage der Wurzelramifikationen. Oesterr. ung. Vjschr. Zahnheilk. 1919. — *Keller, O.*, Untersuchungen zur Anatomie der Wurzelkanäle. Schweiz. Mschr. Zahnheilk. 1928. — *Lehner, J.*, und *Plenk, H.*, Die Zähne. In Handb. der mikroskop. Anatomie des Menschen, V. 3, Berlin, 1936. — *Moral, H.*, Ueber Pulpenausgüsse. Dtsch. Mschr. Zahnheilk. 1914. — *Müller, O.*, Pulpitis und Markkanäle. Schweiz. Mschr. Zahnheilk. 1925. — *Münch, J.*, Pathologische Histologie der Zähne. Fortschr. Zahnheilk. 1929. — *Orban, B.*, Entwicklung und Wachstum der Zahnleiste und Zahnkeime. Z. Anat. 85, 1928. — *Orban, B.*, und *Müller, E.*, Die Entwicklung der Bifurkation mehrwurzliger Zähne. Z. Anat. 90, 1929. — *Preiswerk, P.*, Herstellung von Korrosionspräparaten der Wurzelkanäle. Schweiz. Vjschr. Zahnheilk. 1901. — *Rottenbiller*, Zur Frage der Wurzelramifikationen. Oesterr.-ung. Vjschr. Zahnheilk. 1918. — *Schwarz, R.*, Kiefer und Zähne der Melanesier in morphologischer und morphogenetischer Beziehung. Schweiz. Mschr. Zahnheilk. 1925. — *Sicher, H.*, Ueber Pulpaerkrankungen als Folge von Paradentosen. Z. Stomat. 1936. — *Weski, O.* und *Contreras, R.*, Befunde und Vorgänge im Interradikulärraum mehrwurzliger Zähne. Vjschr. Zahnheilk. 1924. — *Zürcher, E.*, Zur Anatomie des menschlichen Milchgebisses und des 6 Jahrmolaren. Schweiz. Mschr. Zahnheilk. 1922.